# Radiologic Assessment of Brain Arteriovenous Malformations: What Clinicians Need to Know

***Author**: Sasikhan Geibprasert , Sirintara Pongpech, Pakorn Jiarakongmun, Manohar M. Shroff, Derek C. Armstrong, Timo Krings*

***Published Online:** Mar 8 2010 / https://doi.org/10.1148/rg.302095728*

## Abstract

Brain arteriovenous malformations (AVMs) are abnormal vascular connections within the brain that are presumably congenital in nature. There are several subgroups, the most common being glomerular type brain AVMs, with fistulous type AVMs being less common. A brain AVM may also be a part of more extensive disease (eg, cerebrofacial arteriovenous metameric syndrome). When intracranial pathologic vessels are encountered at cross-sectional imaging, other diagnoses must also be considered, including large developmental venous anomalies, malignant dural arteriovenous fistulas, and moyamoya disease, since these entities are known to have different natural histories and require different treatment options. Several imaging findings in brain AVMs have an impact on decision making with respect to clinical management; the most important are those known to be associated with risk of future hemorrhage, including evidence of previous hemorrhage, intranidal aneurysms, venous stenosis, deep venous drainage, and deep location of the nidus. Other imaging findings that should be included in the radiology report are secondary effects caused by brain AVMs that may lead to nonhemorrhagic neurologic deficits, such as venous congestion, gliosis, hydrocephalus, or arterial steal.

# Đánh giá hình ảnh học dị dạng động tĩnh mạch não: Bác sĩ lâm sàng cần biết điều gì

***Tác giả:** Sasikhan Geibprasert , Sirintara Pongpech, Pakorn Jiarakongmun, Manohar M. Shroff, Derek C. Armstrong, Timo Krings*

***Người dịch:** BS Cao Thiên Tượng / radiocr.vn*

***Biên tập song ngữ:** HÌNH ẢNH Y KHOA / hinhanhykhoa.com*

## TÓM TẮT

Dị dạng động tĩnh mạch não (AVM) là các nối kết mạch máu bất thường trong não có lẽ có nguồn gốc bẩm sinh. Có một số phân nhóm, thông thuờng nhất là kiểu AVM não hình cầu, AVM kiểu dò ít gặp hơn. AVM não cũng có thể là một phần của bệnh lý rộng hơn (chẳng hạn như hội chứng phân đọan động tĩnh mạch não-mặt (cerebrofacial arteriovenous metameric syndrome)).Khi gặp phải các mạch máu bệnh lý ở nội sọ trên hình ảnh cắt ngang, cần phải xem xét đến các chẩn đóan khác gồm các bất thường tĩnh mạch bẩm sinh lớn, dò động tĩnh mạch màng cứng ác tính và bệnh moyamoya, vì các nhóm này được biết là có bệnh sử khác biệt và đòi hỏi các lựa chọn điều trị khác nhau. Một số dấu hiệu hình ảnh AVM não có ảnh hưởng đến quyết định xử trí lâm sàng. Điều quan trọng nhất là biết nguy cơ xuất huyết trong tương lai, kể cả bằng chứng xuất huyết trước đó, các túi phình trong ổ dị dạng (nidus), hẹp tĩnh mạch, dẫn lưu tĩnh mạch sâu và vị trí sâu của ổ dị dạng. Các dấu hiệu hình ảnh khác cần phải đưa vào trong kết quả đọc là ảnh hưởng thứ phát do AVM gây ra có thể dẫn đến các khiếm khuyết thần kinh không xuất huyết như xung huyết tĩnh mạch, tăng sinh thần kinh đệm (gliosis), não úng thủy hoặc cướp máu động mạch.

## Introduction

Vascular lesions of the brain are uncommon lesions that may pose a diagnostic challenge due to their similar clinical manifestations and imaging features. Different classification systems have been put forward. The most commonly used classification system separates vascular lesions into arteriovenous malformations (AVMs), which may be either pial or dural, depending on the location of the shunt; cavernous hemangiomas (or cavernomas); capillary telangiectasia; and developmental venous anomalies (DVAs, formerly known as venous angiomas) (1–3). However, from a clinical, imaging, and prognostic standpoint, further subclassification of various diseases that were formerly subsumed under the heading "brain AVMs" seems necessary (4–6). In addition, with the increasing number of incidentally detected brain AVMs, it seems necessary to pinpoint those that are more prone to lead to future hemorrhage or cause nonhemorrhagic neurologic symptoms. Mimics of brain AVMs need to be identified as such to help guide diagnosis and therapy. In addition, when a brain AVM is found, specific details concerning the natural risk posed by a brain AVM and the risks related to treatment need to be reported.

**Teaching Point**: Many vascular lesions can manifest with abnormal vessels in the brain at imaging and must be differentiated from one another due to their different natural histories and the various treatment strategies. For example, classic brain AVMs and pial arteriovenous fistulas (AVFs) should be managed according to the risk associated with the disease versus treatment-related risk, DVAs are normal variants that never require treatment, and dural AVFs with cortical venous reflux always require treatment.

In this article, we present a practical imaging-based diagnostic approach to suspected vascular lesions of the brain (Fig 1), discuss the distinguishing features of various types of brain AVMs and the differentiation of mimics of brain AVMs from true lesions, and describe the features of brain AVMs that must be reported to facilitate decision making with respect to treatment.

## MỞ ĐẦU

Các tổn thương mạch máu não là các tổn thương ít gặp, có thể có khó khăn trong chẩn đóan do các đặc điểm lâm sàng và hình ảnh tương tự. Đã có nhiều hệ thống phân lọai khác nhau. Hệ thống phân lọai thường được sử dụng nhiều nhất là chia các tổn thương mạch máu thành dị dạng động tĩnh mạch (AVM), có thể hoặc là màng mềm hoặc màng cứng phụ thuộc vào vị trí shunt; u mạch hang, dãn mao mạch (capillary telangiectasia) và các bất thường tĩnh mạch bẩm sinh (DVA, trước đây gọi là venous angioma). Tuy nhiên, theo quan điểm lâm sàng, hình ảnh và tiên lượng, cần phân lọai thêm các bệnh lý khác nhau mà trước đây từng được gộp chung thành "AVM não". Ngòai ra với việc tăng số lượng các AVM được phát hiện tình cờ, nên có lẽ cần xác định thêm khuynh hướng dẫn đến xuất huyết về sau hoặc gây các triệu chứng thần kinh không xuất huyết. Cần nhận ra các bệnh lý giống AVM não để giúp hướng dẫn chẩn đóan và điều trị. Ngòai ra, khi thấy AVM não, cần ghi nhận các chi tiết đặc hiệu liên quan với nguy cơ tự nhiên do AVM và các nguy cơ liên quan với điều trị.

**Điểm lưu ý:** Nhiều tổn thương mạch máu có thể biểu hiện bất thường mạch máu trong não trên hình ảnh và cần phải phân biệt với nhau do bệnh sử tự nhiên khác nhau và chiến lược điều trị khác nhau. Chẳng hạn, AVM não kinh điển và dò động tĩnh mạch (AVF) màng mềm cần phải xử trí theo nguy cơ liên quan bệnh so với nguy cơ liên quan điều trị, bất thường tĩnh mạch bẩm sinh (DVA) là biến thể bình thường không cần điều trị, và dò động tĩnh mạch màng cứng có dòng trào ngược tĩnh mạch vỏ não luôn cần phải điều trị.

Trong bài này, chúng tôi trình bày một cách tiếp cận thực hành dựa trên hình ảnh khi nghi ngờ tổn thương mạch máu não (hình 1), bàn luận các đặc điểm khác biệt của nhiều kiểu AVM và phân biệt những dạng giống AVM với tổn thương thực sự, nêu lên các đặc điểm của AVM não cần phải được đọc kết quả để tạo thuận lợi cho việc đưa ra quyết định theo quan điểm điều trị.

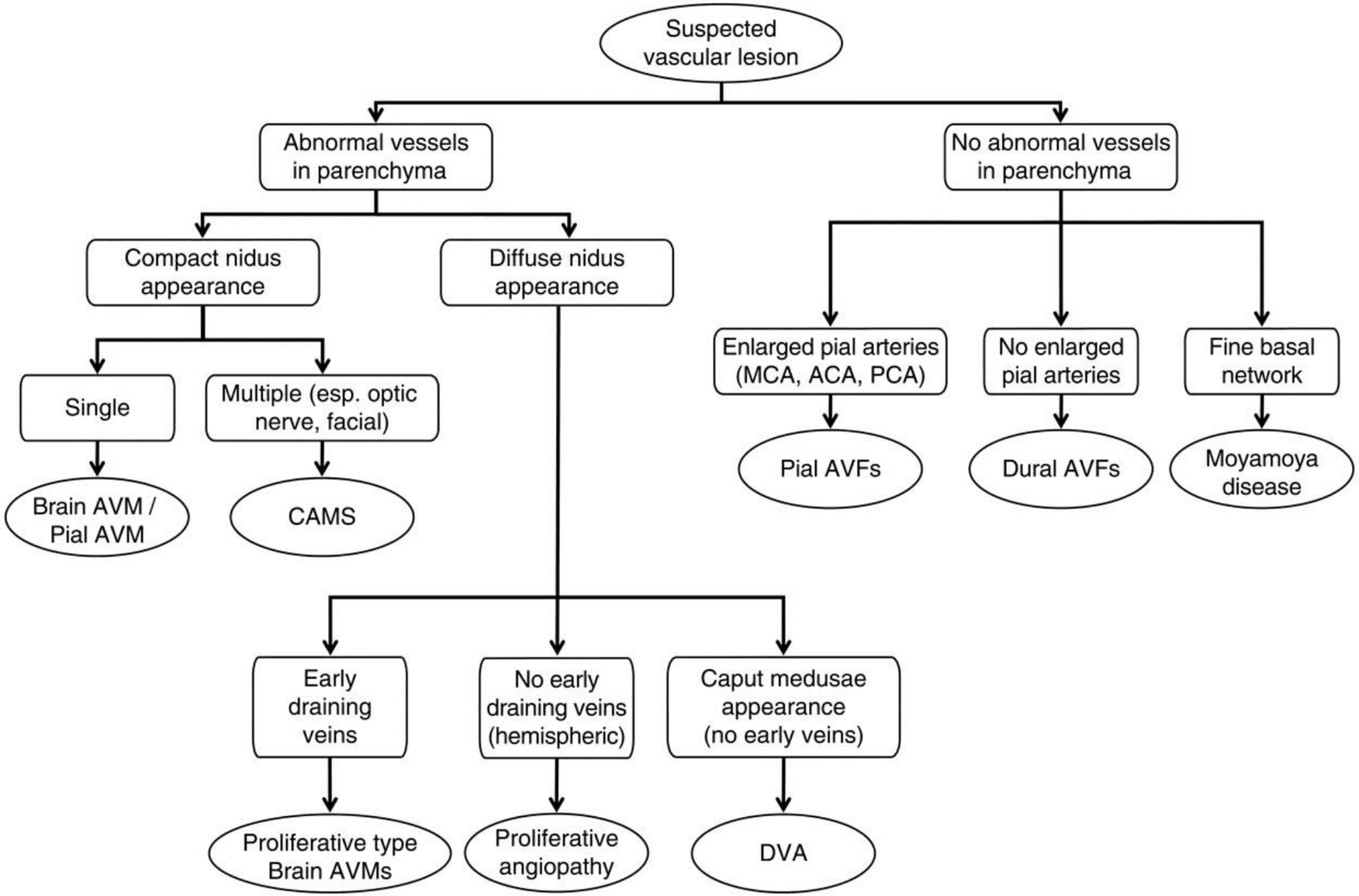


**Figure 1**. Diagram illustrates a practical imaging-based diagnostic approach to suspected vascular lesions of the brain. ACA = anterior cerebral artery, CAMS = cerebrofacial arteriovenous metameric syndrome, MCA = middle cerebral artery, PCA = posterior cerebral artery.

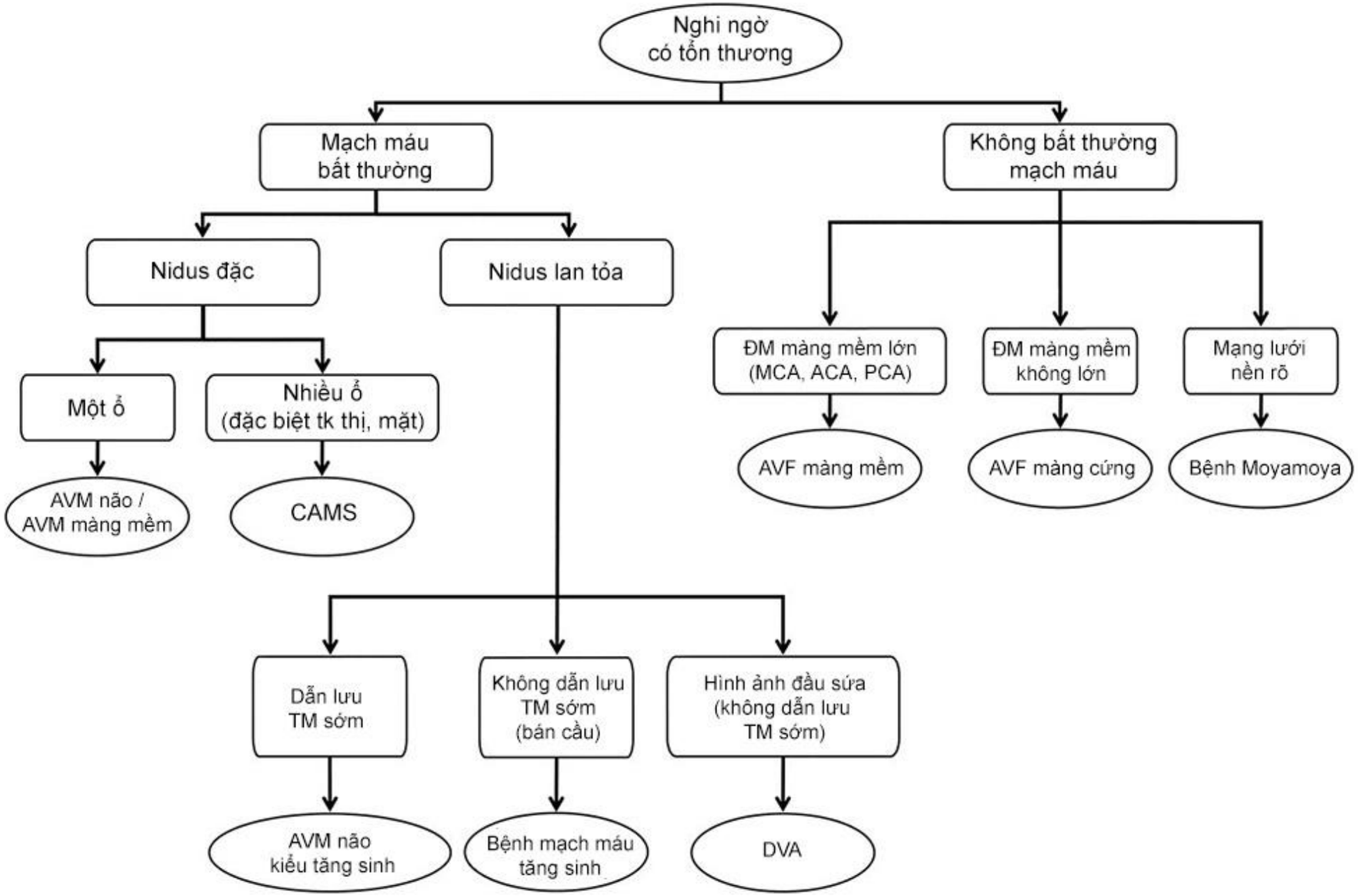


**Hình 1.** Sơ đồ minh họa cách tiếp cận chẩn đoán thực hành dựa vào hình ảnh đối với nghi ngờ tổn thương mạch máu não. ACA = động mạch não trước, CAMS = Hội chứng phân đoạn động tĩnh mạch não-mặt (cerebrofacial arteriovenous metameric syndrome), MCA=động mạch não giữa, PCA=động mạch não sau.

## Abnormal Intraparenchymal Vessels

### Classic Brain AVMs

Brain AVMs, or (more specifically) pial AVMs, are abnormal connections between arteries that would normally supply the brain tissue (ie, pial vessels) and veins that normally drain the brain, resulting in arteriovenous shunting with an intervening network of vessels within the brain parenchyma and lack of a true capillary bed (7,8). The transition between artery and vein can take place via a so-called nidus (ie, a tangle of abnormal vessels located in the brain parenchyma) or can be direct (ie, fistulous) without any intervening network. In the latter case, the term brain arteriovenous fistula or pial arteriovenous fistula is used (5,9,10). Although brain AVMs are congenital lesions, patients tend to present later in life, most commonly with intracranial hemorrhage or seizures (11,12).

**Teaching Point**: The imaging features of a nidus type brain AVM are consistent with its definition. The diagnostic criteria include (a) the presence of a nidus embedded within the brain parenchyma, identified at either cross-sectional imaging (eg, computed tomography [CT], magnetic resonance [MR] imaging) or conventional angiography; and (b) early venous drainage, which is best seen on dynamic studies, the standard of reference being conventional catheter angiography.

Definite interpretation of early venous drainage can be made only if the veins are seen in the “arterial” phase, which may also be identified at standard MR angiography or CT angiography if the shunt volume and draining veins are large enough. Imaging modalities such as dynamic MR angiography (13–15) and dynamic CT angiography are increasingly being used in the detection of early drainage for smaller lesions and therefore in establishing the diagnosis, since the aforementioned criteria are important for differentiating brain AVMs from other vascular diseases of the brain.

## BẤT THƯỜNG MẠCH MÁU TRONG NHU MÔ

### AVM não kinh điển

AVM não hoặc AVM màng mềm là các kết nối bất thường giữa các động mạch cấp máu bình thường cho nhu mô não (tức là, mạch máu màng mềm) và các tĩnh mạch dẫn lưu bình thường, dẫn đến shunt động tĩnh mạch với mạng lưới xen kẽ của các mạch máu trong nhu mô não và không có giường mao mạch thực sự. Sự chuyển tiếp giữa động và tĩnh mạch có thể diễn ra thông qua ổ được gọi là nidus (tức là một đám mạch máu bất thường nằm trong nhu mô não) hoặc có thể trực tiếp (tức là dò) mà không có bất kỳ một mạng lưới mạch máu xen kẽ nào. Trong trường hợp sau, người ta dùng thuật ngữ dò động – tĩnh mạch não hay dò động tĩnh mạch màng mềm. Mặc dù AVM não là các tổn thương bẩm sinh, bệnh nhân có xu hướng biểu hiện trễ trong cuộc đời, thường gặp nhất là xuất huyết nội sọ hoặc động kinh.

**Điểm lưu ý:** Đặc điểm hình ảnh của một AVM não kiểu nidus là hợp với định nghĩa của nó. Tiêu chuẩn chẩn đoán gồm (a) sự hiện diện của một nidus trong nhu mô não, được xác định trên hình ảnh cắt lớp (như CT, MRI) hoặc chụp mạch thường qui; và (b) dẫn lưu tĩnh mạch sớm, thấy rõ nhất trên hình khảo sát dynamic, chuẩn tham chiếu là hình chụp mạch qui ước qua catheter.

Việc lý giải rõ ràng của dẫn lưu tĩnh mạch sớm có thể được đưa ra chỉ nếu tĩnh mạch nhìn thấy ở thì động mạch, điều này cũng nhận ra được trên hình MRA chuẩn hoặc chụp mạch CT nếu như thể tích shunt và tĩnh mạch dẫn lưu đủ lớn. Các phương pháp tạo ảnh như chụp mạch MRI dynamic và chụp mạch CT dynamic ngày càng được dùng để phát hiện dẫn lưu sớm đối với các tổn thương nhỏ hơn và vì vậy dùng trong xác định chẩn đoán, vì các tiêu chuẩn như đã nói trên là quan trọng để phân biệt AVM não với các bệnh mạch máu khác của não.

If a nidus is present, two subtypes of abnormal networks of vessels can be encountered. The typical type is the glomerular or compact type nidus, which consists of abnormal vessels without any interspersed normal brain tissue (Figs 2, 3). The more rarely seen second type is the so-called diffuse or proliferative type nidus, in which normal brain parenchyma is interspersed throughout the tangle of vessels (Fig 4). If this finding is present, proliferative angiopathy or cerebrofacial arteriovenous metameric syndrome (CAMS) must be included in the differential diagnosis and can be distinguished from a true brain AVM on the basis of the absence of early venous drainage seen in proliferative angiopathy and the classic location and association with facial AVMs seen in CAMS.

Nếu có một nidus, có thể gặp hai phân nhóm mạng lưới mạch máu bất thường. Kiểu thông thường là nidus kiểu hình cầu hay kiểu đặc, gồm các mạch máu bất thường mà không có bất kỳ một nhu mô não bình thường nào xen vào (hình 2, 3). Kiểu thứ hai hiếm gặp hơn, còn gọi là nidus kiểu tăng sinh hay lan tỏa, trong đó nhu mô não bình thường xen vào khắp đám rối mạch máu (hình 4). Nếu có dấu hiệu này, bệnh mạch máu tăng sinh hoặc hội chứng phân đoạn động-tĩnh mạch não-mặt (CAMS) cần phải đưa vào trong chẩn đoán phân biệt và có thể phân biệt với AVM não thực sự dựa vào sự vắng mặt của dẫn lưu tĩnh mạch sớm thấy trong bệnh mạch máu tăng sinh, vị trí kinh điển và đi kèm AVM mặt gặp trong CAMS.

**a.** **b.** **c.**

**Figure 2.** Classic superficial type brain AVM in an 18-year-old man who presented with a left parietal hematoma. (a) Axial contrast material–enhanced CT scan shows a tangle of intensely enhancing tubular structures embedded in the left parietal lobe, a finding that is compatible with a nidus. Hyperattenuation representing intraventricular hemorrhage is noted in the ventricles. (b) Maximum intensity projection image (basal view) from CT angiographic data shows enlargement of the left middle cerebral artery (MCA) (relative to the right side), which supplies the nidus. (c) Lateral left internal carotid angiogram reveals a glomerular type nidus in a cortical location, supplied mainly by the posterior parietal and angular branches of the left MCA, with early drainage into a left parietal cortical vein, findings that confirmed the diagnosis of a brain AVM.

**Hình 2:** AVM não kiểu nông kinh điển ở bệnh nhân nam 18 tuổi có máu tụ vùng đính trái. (a) Axial cản quang cho thấy một đám rối cấu trúc dạng ống bắt quang mạnh nhúng trong thùy đính trái, một dấu hiệu hợp với nidus. Ghi nhận tăng đậm độ biểu hiện xuất huyết trong não thất. (b) Hình ảnh hướng cường độ tối đa (MIP) (nhì từ đáy) từ dữ liệu chụp mạch CT cho thấy lớn động mạch não giữa trái (so với bên phải), cấp máu cho nidus. (c) Chụp động mạch cảnh trong trái thế nghiêng thấy một nidus kiểu hình cầu ở vị trí vỏ não, được cấp máu chủ yếu bởi nhánh góc và nhánh đính sau của động mạch não giữa trái, với dẫn lưu sớm vào tĩnh mạch vỏ đính trái, các dấu hiệu khẳng định chẩn đoán AVM não.

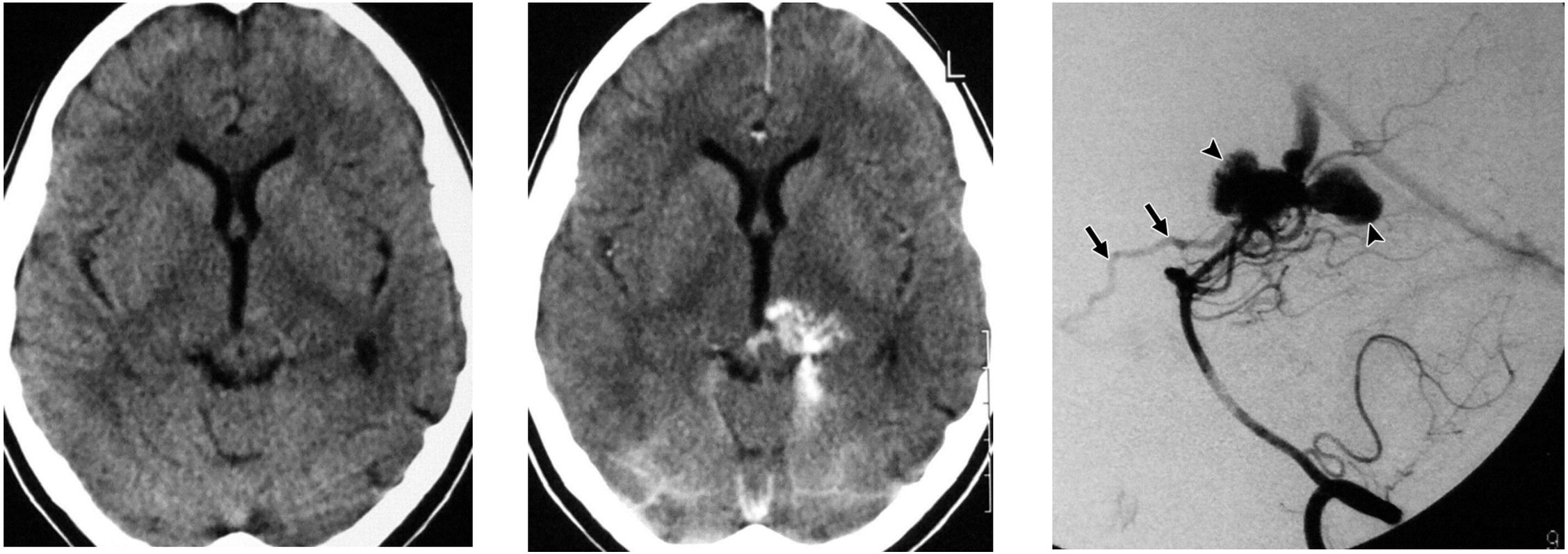

a. b. c.

**Figure 3.** Classic deep type brain AVM in a 19-year-old woman who presented with sudden headaches followed by loss of consciousness. Bilateral cranial nerve VI palsy was seen at physical examination. (a, b) Axial unenhanced (a) and contrast-enhanced (b) CT scans show intensely enhancing vascular structures at the left thalamus. Although no evidence of hemorrhage was seen at CT, there was strong clinical suspicion for rupture. (c) Lateral left vertebral angiogram helps confirm the presence of a thalamic brain AVM, supplied by the thalamoperforator vessels and left posterior choroidal branches and draining mainly into the vein of Galen and minimally into the left basal vein of Rosenthal (arrows). Note the small venous pouches (arrowheads), whose presence suggests a high risk of hemorrhage.

**Hình 3:** AVM não kiểu sâu kinh điển ở bệnh nhân nữ 19 tuổi đau đầu đột ngột sau đó mất tri giác. Khám thực thể thấy liệt dây thần kinh VI hai bên. (a, b) Axial CT không cản quang (a) và cản quang (b) các cấu trúc mạch máu bắt quang mạnh ở đồi thị trái. Mặt dù không có bằng chứng xuất huyết trên CT, lâm sàng có nghi ngờ hiều đến vỡ. (c) Chụp động mạch cột sống trái thế nghiêng giúp khẳng định sự hiện diện của AVM đồi thị, được cấp máu bởi động mạch xuyên đồi thị và các nhánh động mạch mạch mạc sau trái và dẫn lưu chủ yếu vào tĩnh mạch Galen và dẫn lưu ít vào tĩnh mạch nền của Rosenthal bên trái (mũi tên). Ghi nhận các túi tĩnh mạch nhỏ (đầu mũi tên), sự hiệndiện của các túi này gợi ý nguy cơ xuất huyết cao.

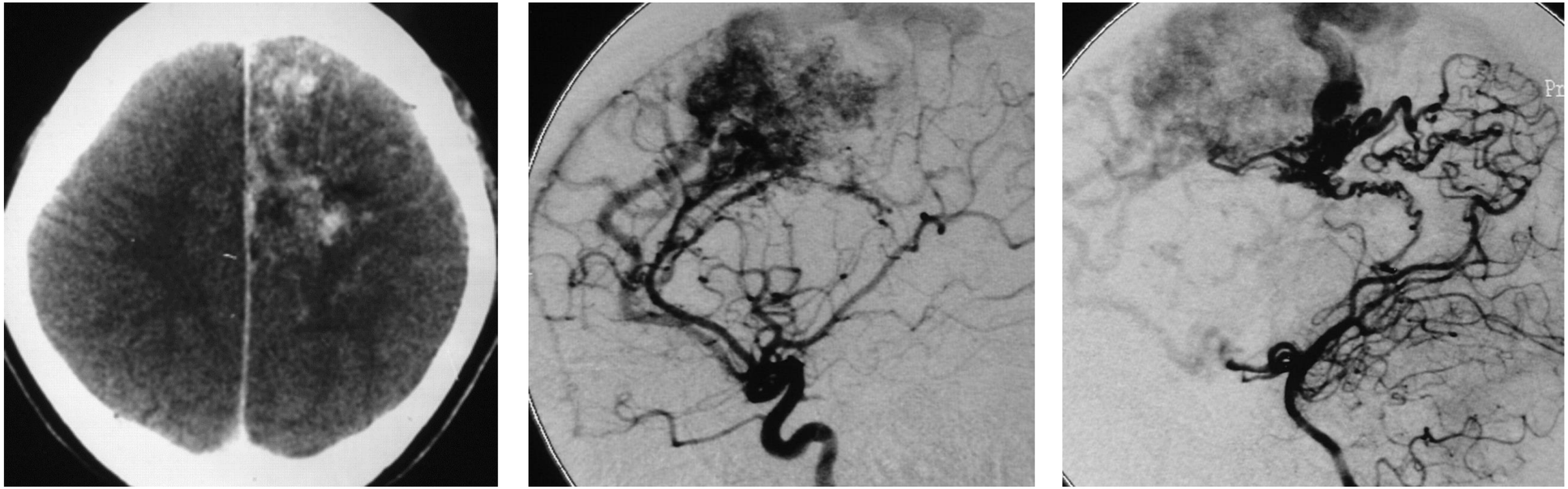

**a.** **b.** **c.**

**Figure 4.** Proliferative type brain AVM in a 27-year-old woman who presented with a 6-year history of headaches and seizures. (a) Axial contrast-enhanced CT scan shows an enhancing vascular lesion in the left parasagittal frontal lobe, with internal focal isoattenuating areas representing normal brain parenchyma interspersed within the nidus. (b, c) Lateral right internal carotid (b) and left vertebral (c) angiograms reveal that the nidus is supplied by branches of both anterior cerebral arteries and the left posterior callosal branches, with leptomeningeal supply from branches of the left posterior cerebral artery (PCA) and early venous drainage into the parasagittal frontal cortical veins, findings that confirm the diagnosis of a brain AVM. Note the radiolucent areas within the nidus, compatible with a proliferative type lesion.

**Hình 4.** AVM kiểu tăng sinh ở bệnh nhân nữ 27 tuổi có bệnh sử đau đầu 6 năm và động kinh. (a) Axial CT cản quang thấy tổn thương bắt quang mạch máu ở thùy trán cạnh đường dọc giữa trái với vùng đồng đậm độ khu trú bên trong thể hiện nhu mô não bình thường xen kẽ trong nidus. (b, c) Chụp động mạch cảnh trong trái thế nghiêng (b) và động mạch cột sống trái (c) thấy nidus được cấp máu từ các nhánh của cả hai động mạch não trước và nhánh thể chai sau trái, với cấp máu màng mềm từ các nhánh của động mạch não sau trái và dẫn lưu tĩnh mạch sớm vào các tĩnh mạch vỏ não trán cạnh đường dọc giữa, các dấu hiệu khẳng định chẩn đoán AVM. Ghi nhận các vùng thấu quang trong nidus phù hợp với tổn thương kiểu tăng sinh.

The arterial feeder vessels and venous drainage of a brain AVM will depend on the location of the nidus. Deep and ventricular locations will recruit perforator (lentriculostriate, thalamoperforator branches) and choroidal (anterior, medial, and lateral posterior choroidal arteries) supply, respectively, whereas venous drainage will typically be via the deep venous system (Fig 3). In more superficial or cortical locations, the main arterial supplies are through the pial arteries (branches of the anterior cerebral artery, MCA, and PCA), whereas venous drainage is mainly through the cortical veins (Fig 2). The absence of cortical venous drainage in a superficially located brain AVM may indicate thrombosis of the superficial outlets with subsequent rerouting into the deep system, which would suggest a more unstable lesion. Recruitment of the transdural supply is sometimes seen in large lesions. It must be determined whether this supply feeds the normal brain (as a result of an arterial steal with subsequent chronic ischemia of the normal brain that is compensated for by the transdural supply), or whether it feeds the brain AVM itself, which tends to be seen in a superficial type brain AVM with angiogenetic (or proliferative) potential.

Động mạch nuôi và tĩnh mạch dẫn lưu sẽ phụ thuộc vào vị trí của nidus. Các vị trí sâu và não thất sẽ được cấp máu theo thứ tự là các động mạch xuyên (đậu vận, các nhánh xuyên đồi thị) và mạch mạc (các động mạch mạch mạc trước, giữa và sau bên), trong khi dẫn lưu tĩnh mạch thường qua hện thống tĩnh mạch sâu (hình 3). Ở các vị trí nông hơn hoặc vỏ não, cấp máu động mạch chủ yếu là qua các động mạch màng mềm (các nhánh của động mạch não trước, giữa và sau), trong khi tĩnh mạch dẫn lưu chủ yếu qua tĩnh mạch vỏ (hình 2). Không có dẫn lưu tĩnh mạch vỏ trong AVM ở vị trí nông có thể chứng tỏ huyết khối của tĩnh mạch nông đi ra kèm theo là có sự dẫn lưu lại ở hệ thống sâu, điều này có thể gợi ý một tổn thương không ổn định hơn. Cần phải xác định là có hay không có sự cấp máu này nuôi não bình thường (vì kết quả của cướp máu động mạch dẫn đến thiếu máu mạn tính của mô não bình thường được bù trừ bằng sự cấp máu xuyên màng cứng) hoặc sự cấp máu này nuôi bản thân AVM não, xu hướng này thấy trong AVM não kiểu nông kèm khả năng sinh mạch (hoặc tăng sinh).

## Cerebrofacial Arteriovenous Metameric Syndrome

CAMS (also known as Wyburn-Mason syndrome or Bonnet-Dechaume-Blanc disease) is one of the segmental neurovascular syndromes, which are the result of somatic mutation occurring within the region of the neural crest or adjacent cephalic mesoderm before the migration of these precursor cells to their final location. Because daughter cells that carry the mutation are “seeded” along predefined migration paths, AVMs with a segmental distribution will be encountered (either synchronously, or, more often, metachronously) (16).

CAMS type 1 involves the medial prosencephalon and will manifest with AVMs located at the corpus callosum, hypothalamus (hypophysis), and nose. CAMS type 2 involves the lateral prosencephalon, with AVMs at the occipital lobe and optic tract, including the thalamus, retina, and maxilla (Fig 5). CAMS type 3 involves the rhombencephalon, and affected patients will have AVMs at the cerebellum, pons, and mandible. Overlapping of territories is common and will result in mixed phenotypes (16–19).

## Hội chứng phân đoạn động tĩnh mạch não-mặt (CAMS)

CAMS (còn được gọi là hội chứng Wyburn- Mason hay bệnh Bonnet-Dechaume-Blanc) là một trong những hội chứng thần kinh mạch máu phân đoạn, là kết quả của đột biến xô ma, xảy ra trong vùng của mào thần kinh hoặc trung bì não kế cận trước khi có sự di trú của các tế bào tiền thể này đến vị trí cuối cùng. Vì các tế bào con mang đột biến “gieo rắc” dọc theo các đường di trú đã được định trước, nên sẽ gặp được các AVM với phân bố phân đoạn (đồng thời, hoặc thường gặp hơn là biến thời).

CAMS kiểu 1 liên quan với phần trong của não trước và sẽ biểu hiện với AVM nằm ở thể chai, hạ đồi (tuyến yên) và mũi. CAM kiểu 2 liên quan với phần ngoài của não trước với AVM ở thùy chẩm và dải thị, bao gồm đồi thị, võng mạc và xương hàm trên (hình 5). CAM kiểu 3 liên quan với trám não và bệnh nhân bị ảnh hưởng sẽ có AVM ở tiểu não, cầu não và xương hàm dưới. Thường gặp sự chồng lên của các lãnh thổ và sẽ dẫn đến kiểu hình hỗn hợp.

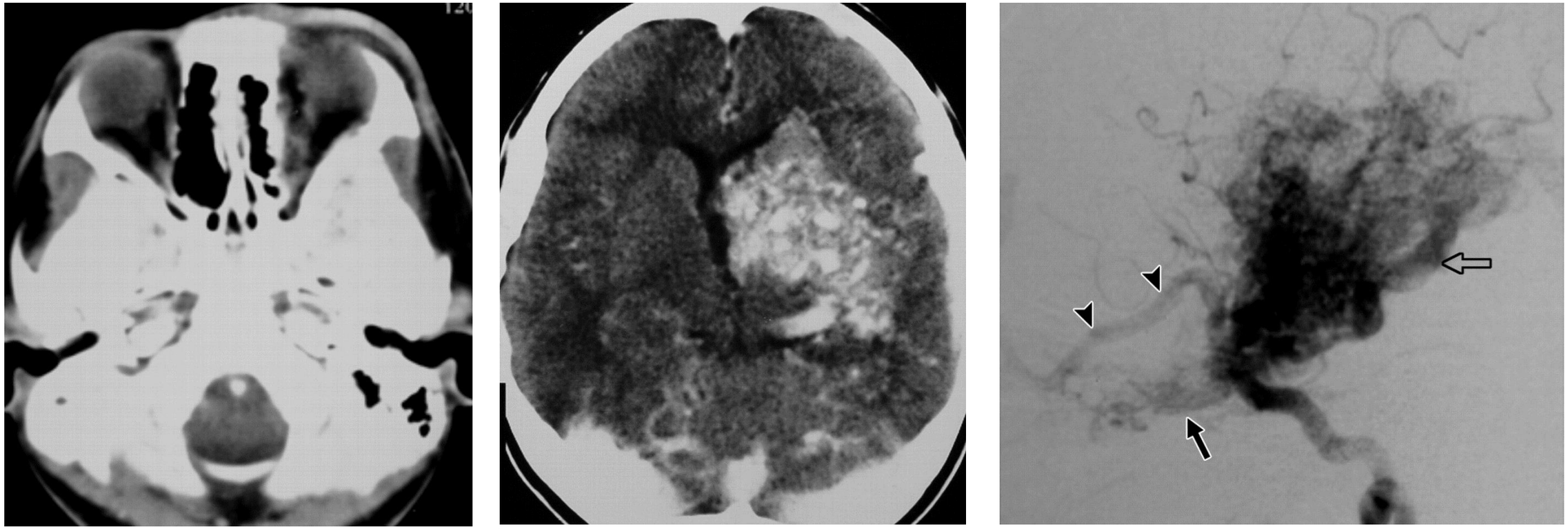

**a.** **b.** **c.**

**Figure 5.** CAMS type 2 in a 10-year-old girl who presented with a 1-year history of progressive right hemiparesis. Chemosis and proptosis of the left eye were also noted. (a, b) Axial contrast-enhanced CT scans obtained at the level of the orbits (a) and brain (b) show an enhancing vascular lesion at the left basal ganglia. The lesion exerts a mass effect on the left lateral ventricle. In addition, serpiginous structures are seen surrounding the optic nerve. (c) Lateral left internal carotid angiogram demonstrates a proliferative type brain AVM nidus at the basal ganglia. Another smaller AVM is noted surrounding the left optic nerve (solid arrow). There is early venous drainage anteriorly into the basal frontal cortical veins (arrowheads) and posteriorly into the basal vein of Rosenthal (open arrow).

**Hình 5:** CAMS kiểu 2 ở bé gái 10 tuổi có bệnh sử 1 năm liệt nửa người tiến triển. Ghi nhận phù kết mạc và lồi mắt trái. (a, b) Axial CT ở mức hốc mắt (a) và não (b) thấy tổn thương mạch máu bắt quang ở hạch nền trái. Tổn thương gây hiệu ứng choán chỗ ở não thất bên trái. Ngoài ra, thấy các cấu trúc ngoằn ngoèo xung quanh thần kinh thị. (c) Chụp động mạch cảnh trong thế nghiêng thấy nidus AVM não kiểu tăng sinh ở hạch nền. AVM nhỏ khác được ghi nhận xung quanh thần kinh thị trái (mũi tên đặc). Có dẫn lưu tĩnh mạch sớm ở phía trước vào tĩnh mạch vỏ trán nền (đầu mũi tên) và dẫn lưu ở phía sau vào tĩnh mạch nền của Rosenthal (mũi tên hở).

The most important clue to the diagnosis of CAMS is the presence of multiple AVMs in both the brain parenchyma and the facial region. The brain AVMs have a characteristic distribution as described earlier, and a diffuse or proliferative type nidus with supply from multiple small perforator collateral vessels with rather slow arteriovenous shunting into the veins, which makes these AVMs extremely difficult to treat. If a brain AVM with these features is encountered at routine cerebral angiography, contrast material should be injected into the external carotid arteries to help evaluate for potential optic, maxillofacial, or mandibular vascular malformations.

Manh mối quan trọng nhất để chẩn đoán CAMS là sự hiện diện nhiều AVM ở cả nhu mô não và vùng mặt. AVM não có phân bố đặc trưng như đã nói trên và nidus kiểu tăng sinh hoặc lan tỏa vớ sự cấp máu từ nhiều mạch máu xuyên nhỏ bàng hệ kèm dẫn lưu động tĩnh mạch chậm hơn vào tĩnh mạch, làm cho những AVM này rất khó điều trị. Nếu AVM não có các đặc điểm này trên chụp mạch não thường quy, cần phải tiêm thuốc cản quang vào động mạch cảnh ngoài để giúp đánh giá các dị dạng mạch máu có thể có ở thần kinh thị, hàm mặt hoặc vùng hàm dưới.

The natural history of brain AVMs associated with CAMS seems to be different from that of classic brain AVMs in that the former rarely manifest with hemorrhage (16,17). However, neurologic symptoms may develop through other pathomechanisms such as obstructive hydrocephalus from the draining veins or the brain AVM nidus (20), seizures due to venous congestion from progressive thrombosis of the venous drainage of the brain AVM, and progressive neurologic deficits due to enlargement of the brain AVM itself over time (21). More commonly, patients will present with symptoms related to the facial AVMs, including progressive vision loss resulting in blindness (22,23), bleeding from the teeth and gums, and cosmetic problems (eg, facial asymmetry) (19,23,24). Recurrent bleeding from maxillary and mandibular AVMs is often severe, and endovascular treatment is the best option in the emergency setting (Fig 6). However, surgical resection (whenever possible) remains the treatment of choice for facial AVMs.

Bệnh sử tự nhiên của AVM liên quan với CAMS có lẽ khác với AVM não kinh điển là hiếm khi có biểu hiện xuất huyết. Tuy nhiên, các triệu chứng thần kinh có thể phát sinh thông qua cơ chế bệnh học như não úng thủy tắc nghẽn do các tĩnh mạch dẫn lưu hoặc nidus của AVM, động kinh do xung huyết tĩnh mạch từ huyết khối tiến triển của dẫn lưu tĩnh mạch trong AVM não, và khiếm khuyết thần kinh tiến triển do bản thân AVM não lớn theo thời gian. Thông thường hơn, bệnh nhân sẽ có triệu chứng liên quan với AVM mặt gồm giảm thị lực tiến triển dẫn đến mù, chảy máu răng và lợi, và vấn đềthẩm mỹ (chẳng hạn, bất đối xứng mặt). Chảy máu tái phát từ AVM hàm trên và hàm dưới thường nặng, và điều trị nội mạch là lực chọn tốt nhất trong trường hợp cấp cứu (hình 6). Tuy nhiên, phẫu thuật cắt bỏ (nếu được) vẫn còn là phương pháp điều trị chọn lựa cho AVM mặt.

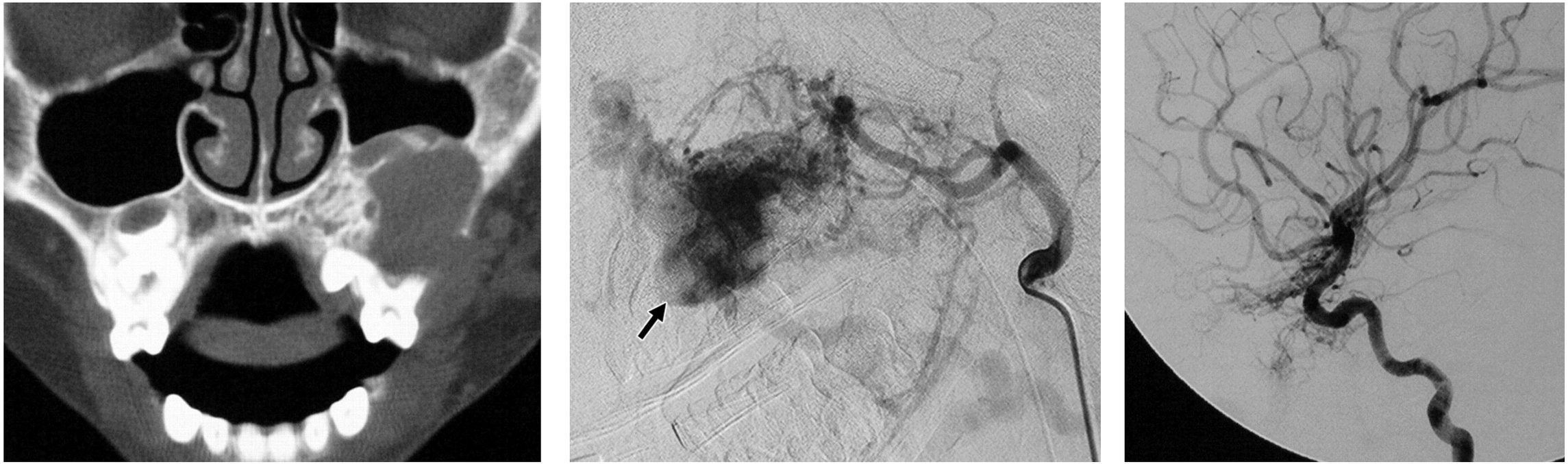

**a.** **b.** **c.**

**Figure 6.** CAMS type 2 in a 7-year-old girl who presented with recurrent episodes of bleeding from the gum due to eruption of a left molar. (a) Coronal CT scan (bone window) reveals an osteolytic lesion within the alveolar ridge of the left maxilla. (b, c) Left external (b) and internal (c) carotid angiograms demonstrate a facial osseous AVM supplied by branches of the internal maxillary and transverse facial arteries and draining into an intraosseous venous pouch (arrow in b). This finding corresponds to the osteolytic lesion seen in a and proved to be the source of the patient's bleeding. An AVM of the left optic nerve is also noted, thereby allowing the diagnosis of CAMS type 2. In this case, emergency embolization of the facial AVM was performed to stop the bleeding.

**Hình 6:** CAMS type 2 ở bé gái 7 tuổi có từng đợt chảy máu lợi tái phát do mọc răng hàm trái. (a) Coronal CT (cửa sổ xương) thấy tổn thương hủy xương trong cầu ổ răng của xương hàm trên trái. (b, c) Chụp động mạch cảnh ngoài (b) và động mạch cảnh trong (c) thấy AVM xương mặt được cấp máu bởi các nhánh hàm trong và động mạch mặt ngang, dẫn lưu về túi tĩnh mạch trong xương (mũi tên ở b). Dấu hiệu này tương ứng với tổn thương hủy xương thấy ở a và được chứng minh là nguồn chảy máu của bệnh nhân. Cũng ghi nhận một AVM thần kinh thị trái, vì vậy cho phép chẩn đáon AMS type 2 Trong trường hợp này, thuyên tắc mạch cấp cứu của AVM mặt được thực hiện để làm ngừng chảy máu.

## Proliferative Angiopathy

Cerebral proliferative angiopathy, previously known as diffuse nidus type AVM, is present in an estimated 2%–4% of all brain AVMs (4). It is thought to be an entity separate from classic brain AVM. There is a female predilection of 2:1, with a rather young mean patient age (20 years). Progressive neurologic deficits, transient ischemic attacks, seizures, and headaches are the common presenting symptoms, with hemorrhage being extremely rare. Although its etiology is unknown, the disease is characterized by endothelial proliferation and angiogenesis. The "nidus" is composed of multiple arteries as an angiogenetic response to cortical ischemia.

The typical MR imaging and CT findings include a proliferative type nidus in which normal brain parenchyma is interspersed between the abnormal vessels. Often, an entire lobe or even brain hemisphere is affected (Fig 7) (25–27). At cerebral angiography, the arterial feeder vessels tend to be of normal size or only moderately enlarged. Associated stenoses of the feeder vessels are often identified, and there is extensive transdural supply to normal and abnormal brain tissue through branches of the external carotid artery. The lack of clear early venous drainage on dynamic images is the key to differentiating this disease from classic brain AVM. Because the pathomechanism of proliferative angiopathy is mainly due to cortical ischemia (as proved with perfusion-weighted studies), there have been reports of successful treatment with pial synangiosis or burr-hole therapy to enhance supply to healthy brain tissue from the external carotid artery (4).

## Bệnh mạch máu tăng sinh

Bệnh mạch máu não tăng sinh, trước đây được gọi là AVM kiểu nidus lan tỏa, chiếm khoảng 2-4 % toàn bộ các AVM não. Người ta cho rằng nó là một nhóm tách biệt với AVM não kinh điển. Nữ chiếm ưu thế với tỉ lệ 2:1, tuổi trung bình trẻ hơn (20 tuổi). Khiếm khuyết thần kinh tiến triển, cơn thiếu máu thoáng qua, động kinh, đau đầu là các triệu chứng thường gặp, còn xuất huyết rất hiếm gặp. Mặc dầu chưa rõ bệnh nguyên, bệnh có đặc điểm là tăng sinh nội mạc và sinh mạch. "Nidus" gồm nhiều động mạch vì đáp ứng sinh mạch đối với thiếu máu vỏ não.

Các dấu hiệu CT và MRI điển hình gồm nidus kiểu tăng sinh, trong đó nhu mô não bình thường nằm xen kẽ giữa các mạch máu bất thường. Thông thường, toàn bộ một thùy não hoặc toàn bộ bán cầu não bị ảnh hưởng (hình 7). Trên hình chụp mạch não, động mạch nuôi có xu hướng kích thước bình thường hoặc chỉ lớn vừa phải. Thường thấy hẹp các mạch máu nuôi đi kèm và có sự cấp máu xuyên màng cứng phong phú đối với nhu mô não bình thường và bất thường thông qua các nhánh của động mạch cảnh ngoài. Không có dẫn lưu tĩnh mạch sớm rõ rệt trên hình dynamic là điểm mấu chốt để chẩn đoán phân biệt bệnh này với AVM não kinh điển. Vì cơ chế bệnh học của bệnh mạch máu tăng sinh chủ yếu do thiếu máu vỏ não (được chứng minh trên các nghiên cứu hình ảnh tưới máu), đã có các báo các về điều trị thành công bằng cách kết nối đồng thời nhiều mạch máu màng mềm (pial synangiosis) hoặc tạo lỗ thông ở sọ để tăng cường cấp máu cho mô não khỏe mạnh từ động mạch cảnh ngoài.

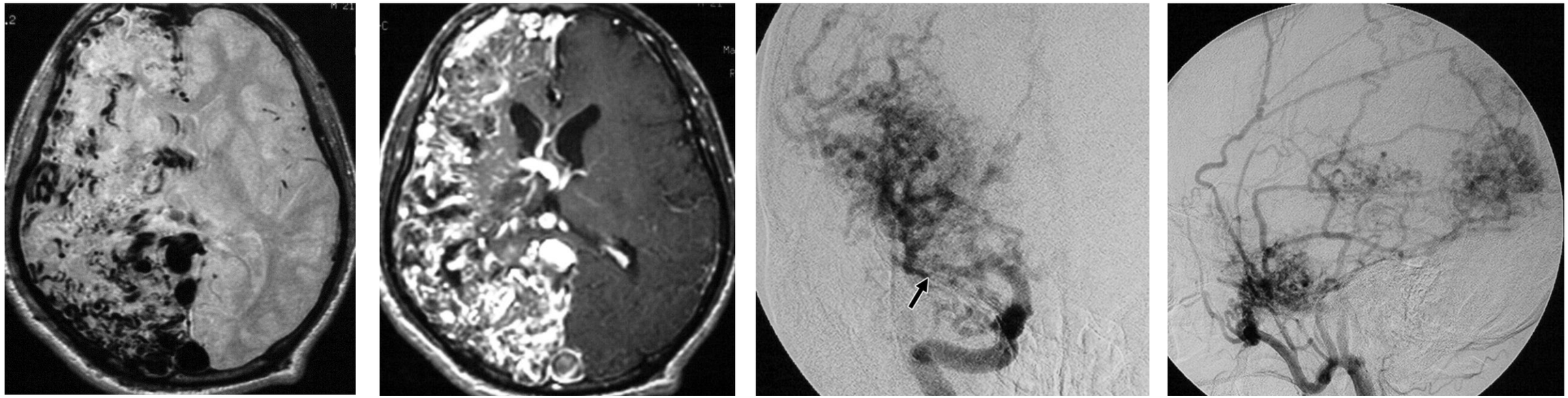

**a.** **b.** **c.** **d.**

**Figure 7.** Proliferative angiopathy in a 26-year-old man with a 6-year history of progressive left-sided weakness. (a, b) Axial proton-density–weighted (a) and gadolinium-enhanced T1-weighted (b) MR images show multiple flow voids and contrast-enhanced tubular structures representing a large vascular lesion that involves the entire right cerebral hemisphere. The normal brain parenchyma is interspersed between the abnormal vessels. (c) Anteroposterior right internal carotid angiogram demonstrates relatively normal-sized MCA branches and lack of early venous drainage, findings that confirm the diagnosis of proliferative angiopathy. Stenosis of the proximal M2 segment of the right MCA just distal to the MCA bifurcation is also noted (arrow). (d) Lateral right external carotid angiogram shows an extensive transdural supply to the right cerebral hemisphere via the branches of the middle meningeal artery. The left PCA (not shown) was also involved.

**Hình 7:** Bệnh mạch máu tăng sinh ở bệnh nhân nam 26 tuổi bị yếu 1/2 người trái tiến triển. (a,b) Axial PD (a) và T1W có Gd (b) cho thấy nhiều cấu trúc tín hiệu trống và bắt thuốc dạng ống biểu hiện tổn thương mạch máu lớn liên quan với toàn bộ bán cầu não phải. Nhu mô não bình thường len giữa các mạch máu bất thường. (c) Chụp động mạch cảnh trong thế trước sau thấy các nhánh động mạch não giữa kích thước tương đối bình thường và không có tĩnh mạch dẫn lưu sớm, các dấu hiệu này khẳng định chẩn đoán bệnh mạch máu tăng sinh. Hẹp đoạn gần M2 của động mạch cảnh trong phải xa với chỗ phân nhánh động mạch cảnh trong (mũi tên). (d) Chụp động mạch cảnh ngoài phải thế nghiêng cho thấy cấp máu xuyên màng cứng phong phú ở bán cầu não phải thông qua các nhánh của động mạch màng não giữa. Cũng có liên quan với động mạch não sau trái (không chỉ ra).

## Developmental Venous Anomalies

Although they are not classified as AVMs, DVAs may manifest at cross-sectional imaging with an intraparenchymal tangle of vessels and represent extreme variants of the normal transcerebral venous system. Although DVAs are asymptomatic in most cases, they may become symptomatic, with venous ischemia or infarctions if the outflow of the venous collector is compromised (28,29). DVAs are believed to be adaptations to accidents occurring during embryogenesis between the fourth and seventh stages of embryologic development (ie, during the 40–80 mm length interval) as described by neuroembryologist D. H. Padget in a 1948 study, resulting in occlusion or maldevelopment of either the superficial or deep veins (30,31). Because of the plasticity of the vascular system at this stage, DVAs are formed as compensatory pathways, recruiting and dilating preexisting transmedullary veins.

At CT and MR imaging, the venous collector can be identified as a linear or curvilinear enhancing structure or flow void. Enhancement of the dilated medullary veins ("caput medusae") can also be observed. Large DVAs can easily be differentiated from brain AVMs at cerebral angiography (32–34). The classic angiographic feature is the caput medusae (or "inverse umbrella") appearance of the transmedullary veins (seen only in the venous phase) draining into the venous collector, which in turn drains into either a superficial or a deep venous system (Fig 8). A dense capillary stain can be seen in larger lesions; however, the lack of arterial enlargement suggests a DVA. In exceptional cases, the veins of the caput medusae may be seen slightly earlier (ie, in the late capillary phase) due to a more rapid capillary transit time owing to dilatation of the capillary spaces, a finding that should not be misinterpreted as an arteriovenous shunt (29).

**Teaching Point:** Because DVAs rarely bleed, if a DVA encountered during investigation appears to be the cause of an intraparenchymal hemorrhage, an associated cavernoma must be sought and can best be seen with gradient-echo or blood oxygen level-dependent sequences.

## Các bất thường tĩnh mạch bẩm sinh (DVA)

Mặc dù không được phân loại như AVM, các DVA có thể biểu hiện trên hình ảnh cắt lớp với một búi các mạch máu trong nhu mô và là một biến thể cực biên của hệ thống tĩnh mạch xuyên não bình thường. Mặc dù DVA không có triệu chúng trong hầu hết các trường hợp, chúng có thể có triệu chứng với thiếu máu hoặc nhồi máu tĩnh mạch nếu dòng ra của các tĩnh mạch góp bị tổn thương. DVA được cho là đáp ứng ngẫu nhiên xảy ra trong thời kỳ sinh phôi giữa giai đoạn thứ tư đến thứ bảy của phát triển phôi (tức là, trong khoảng chiều dài 40- 80mm) như đã được mô tả bởi nhà mô học thần kinh D. H. Padget trong một nghiên cứu vào năm 1948, dẫn đến tắc nghẽn hoặc kém phát triển của các tĩnh mạch nông hoặc sâu. Do tính mềm dẻo của hệ thống mạch máu ở giai đoạn này, DVA được hình thành như là các đường bù trừ, phục hồi và dãn các tĩnh mạch xuyên tủy tồn tại trước đó.

Trên CT và MRI các tĩnh mạch góp có thể thấy như là cấu trúc bắt thuốc dạng đường thẳng hoặc đường cong, hoặc tín hiệu trống. Cũng có thể quan sát thấy bắt thuốc các tĩnh mạch tủy dãn (hình ảnh "đầu sứa"). Các DVA lớn có thể dễ phân biệt với AVM não trên hình chụp mạch. Đặc điểm hình ảnh chụp mạc điển hình là "đầu sứa" (hoặc hình ảnh "chiếc dù ngược") của các tĩnh mạch xuyên tủy (chỉ thấy ở thì tĩnh mạch) dẫn lưu về tĩnh mạch góp, tĩnh mạch này tiếp tục dẫn lưu về hệ thống tĩnh mạch nông hoặc sâu. Một sự đổi màu mao quản dày đặc có thể thấy ở các tổn thương lớn, tuy nhiên, không có lớn động mạch gợi ý DVA. Trong các trường hợp ngoại lệ, các tĩnh mạch của đầu sứa có thể thấy sớm hơn (tức là, ở thì mao mạch trễ) do thời gian chuyển tiếp mao mạch nhanh hơn nhờ việc dãn các khoang mao mạch, một dấu hiệu không được phép đọc nhầm với shunt động-tĩnh mạch.

**Điểm chú ý:** Vì DVA hiếm khi gây chảy máu, nên nếu một DVA gặp trong khi khảo sát là nguyên nhân xuất huyết nội sọ, cần phải tìm kiếm u mạch hang đi kèm và có thể thấy rõ nhất ở chuỗi xung GRE hoặc chuỗ xung phụ thuộc nồng độ oxygen máu.

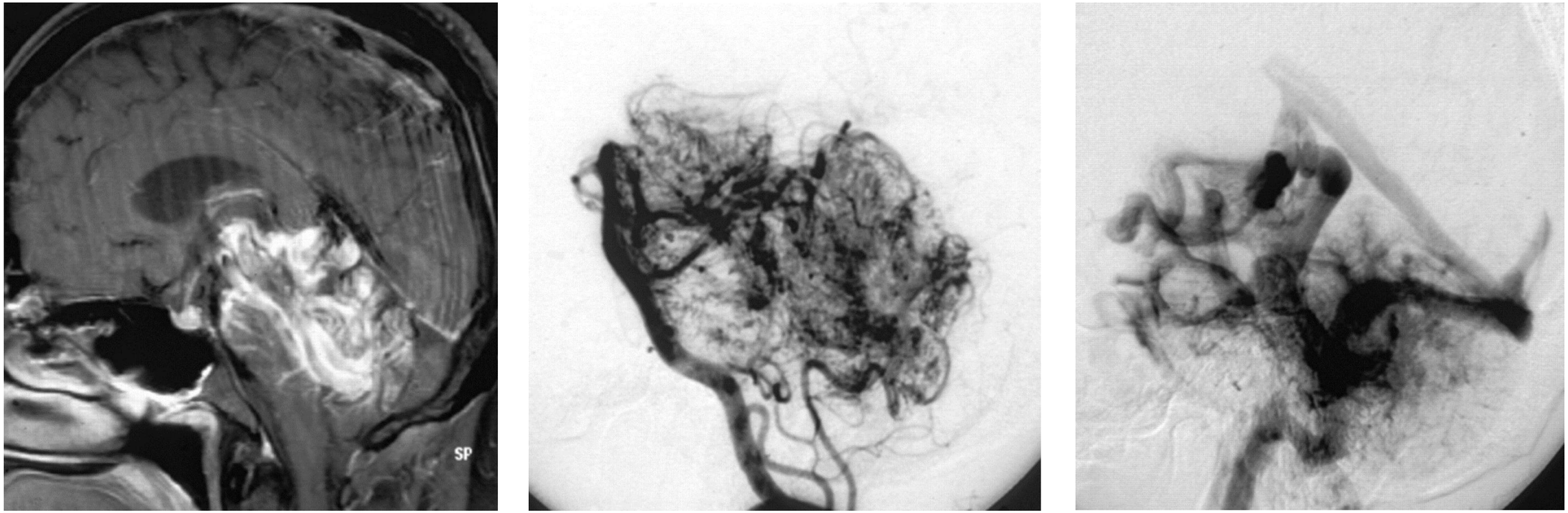


**a.** **b.** **c.**

**Figure 8.** DVA in a 25-year-old man who presented with headaches and an incidentally discovered vascular lesion. (a) Sagittal gadolinium-enhanced T1-weighted MR image demonstrates multiple enhancing tubular structures, mainly within the brainstem and vermis, with interspersed normal brain parenchyma. Some DVAs have a caput medusae appearance, but because of its large size, the lesion in this case is difficult to differentiate from a brain AVM on the basis of MR imaging findings alone. (b, c) Lateral late arterial phase (b) and venous phase (c) left vertebral angiograms reveal a dense capillary stain within the brainstem and vermis; however, there is no arterial enlargement or early venous drainage. The caput medusae appearance of the transmedullary veins draining into multiple venous collectors is clearly seen on the venous phase image.

**Hình 8:** DVA ở bệnh nhân nam 25 tuổi đau đầu và tổn thương mạch máu phát hiện tình cờ. (a) Hình MRI sagittal T1W Gd thấy nhiều cấu trúc dạng ống bắt thuốc, chủ yếu ở trong thân não và thùy giun, với nhu mô não bình thường len vào. Một số DVA có hình ảnh đầu sứa, nhưng vì kích thước lớn nên tổn thương trong trường hợp này khó phân biệt với AVM não chỉ dựa đơn thuần vào dấu hiệu MRI. (b, c) Hình chụp mạch cột sống trái thì động mạch trên thế ghiêng (b) và thì tĩnh mạch (c) thấy tẩm nhuận mao mạch dày đặc trong thân não và thùy giun; tuy nhiên, không có lớn động mạch hoặc dẫn lưu tĩnh mạch sớm. Hình ảnh đầu sứa của tĩnh mạch xuyên tủy dẫn lưu vào nhiều tĩnh mạch góp thấy rõ ở thì tĩnh mạch.

## Abnormal Extraparenchymal Vessels

### Pial AVFs

Despite belonging to the group of "true" pial AVMs, pial AVFs do not demonstrate the classic intraparenchymal tangle of vessels. Pial AVFs represent a specific subgroup of brain arteriovenous shunts and account for approximately 5% of all brain AVMs (10,35). They constitute true pial arteriovenous shunts and consist of a direct fistulous communication between a pial artery and a vein without any intervening nidus. Pial AVFs are located on the surface of the brain, are often high-flow lesions, and in most instances are associated with dilated venous pouches (5,9). Pial AVFs are more commonly encountered in children and are frequently associated with hereditary hemorrhagic telangiectasia (10,36).

Clues to the diagnosis of pial AVFs at cross-sectional imaging include the presence of (a) dilated vessels, mainly at the brain surface; and (b) asymmetric dilatation of the pial feeding artery—either the MCA, anterior cerebral artery, or PCA—which is best seen at the level of the circle of Willis. These findings can be used to differentiate pial AVFs from dural AVFs (Fig 9) and may be accompanied by dilated venous pouches outside the brain parenchyma.

## BẤT THƯỜNG MẠCH MÁU NGOÀI NHU MÔ

### AVF màng mềm

Mặc dù thuộc về nhóm AVM màng mềm "thực sự" , AVF màng mềm không thấy đám rối mạch máu trong nhu mô kinh điển. AVF màng mềm là một phân nhóm đặc biệt của shunt động – tĩnh mạch não và chiếm khoảng 5% các AVM não. Chúng tạo thành shunt động tĩnh mạch thực sự và gồm một thong nối dò trực tiếp giữa động và tĩnh mạch màng mềm mà không có nidus xen vào. AVF màng mềm nằm ở bề mặt não, là tổn thương thường có dòng chảy ca, và trong hầu hết các trường hợp có liên quan với túi tĩnh mạch dãn. AVF màng mềm thường gặp ở trẻ em và thường liên quan với dãn mao mạch xa (telangiectasia) xuất huyết di truyền.

Manh mối để chẩn đoán AVF màng mềm trên hình ảnh cắt lớp gồm sự hiện diện của (a) các mạch máu dãn, chủ yếu ở bề mặt não; và (b) dãn bất đối xứng của động mạch nuôi màng mềm – hoặc là động mạch não giữa, não trước hoặc não sau- thường thấy rõ nhất ở vòng Willis. Các dấu hiệu này có thể dùng để phân biệt AVF màng mềm với AVF màng cứng (hình 9) và có thể đi kèm với túi tĩnh mạch dãn ở bên ngoài nhu mô não.

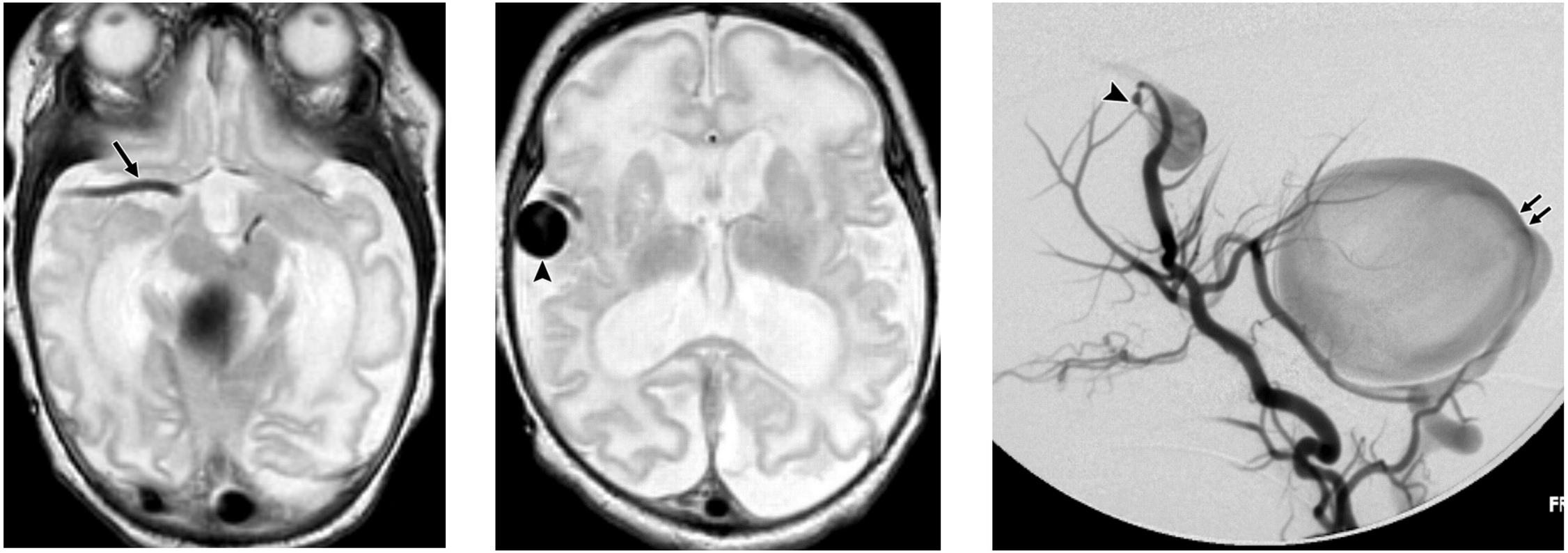

a. b. c.

**Figure 9.** Pial AVF in a 1-week-old neonate who presented with congestive heart failure. The patient had a family history of hereditary hemorrhagic telangiectasia. (a, b) Axial T2-weighted MR images reveal enlargement of the right MCA at the level of the circle of Willis (arrow in a) and a large dilated vascular structure in the right perisylvian region (arrowhead in b), findings that are suggestive of a venous pouch. The upper portion of another large flow void structure is also seen in the posterior fossa. No nidus can be identified. (c) Lateral right internal carotid angiogram reveals a high-flow fistula between an MCA branch and a large venous pouch (arrowhead). Retrograde flow of contrast material into the basilar artery confirms the presence of another high-flow fistula (arrows) from the posterior inferior cerebellar artery. The high-flow fistulas and venous pouches are typical findings in a patient with hereditary hemorrhagic telangiectasia.

**Hình 9:** AVF màng mềm ở trẻ sơ sinh 1 tuần tuổi bị suy tim xung huyết. Bệnh nhân có bệnh sử gia đình dãn mao mạch xa xuất huyết di truyền. (a, b) Axial MRI T2W thấy lớn động mạch não giữa phải ở ngang mức vòng Willis (mũi tên ở a) và một cấu trúc mạch máu dãn lớn ở vùng quanh rãnh sylvien phải (đầu mũi tên ở b), dấu hiệu gợi ý túi tĩnh mạch. Phần trên của cấu trúc flow void lớn khác cũn g nhìn thấy ở hố sau. (c)Chụp động mạch cảnh trong phải thế nghiêng thấy dò dòng chảy cao giữa nhánh động mạch não giữa và túi tĩnh mạch lớn (đầu mũi tên). Dòng ngược chiều của thuốc cản quang đi vào động mạch thân nền khẳng định sự hiện diện của dò dòng chảy cao khác (mũi tên) từ động mạch tiểu não sau dưới. Dò dòng chảy cao và túi tĩnh mạch là các dấu hiệu điển hình ở bệnh nhân bị dãn mao mạch xa xuất huyết di truyền.

## Dural AVFs

Dural AVFs are abnormal connections between arteries that would normally feed the meninges, bone, or muscles, but not the brain, and small venules within the dura mater. They account for 10%–15% of all intracranial arteriovenous shunts (37). The simplest way to classify these lesions is to group them into those with and those without cortical venous reflux. The latter are benign fistulas (Borden type 1) that almost never lead to neurologic deficits, whereas the former are regarded as malignant fistulas (Borden types 2 and 3) (38,39). Malignant dural AVFs often have an aggressive clinical course, including intracranial hemorrhage, seizure, dementia, altered consciousness, and focal nonhemorrhagic neurologic symptoms due to venous congestion or rupture of the venous pouches (40,41).

Dural AVFs with cortical venous reflux will manifest with abnormal vessels that are present outside the brain parenchyma and must be differentiated from other vascular shunts (described later).

**Teaching Point:** CT and MR imaging findings include dilated cortical veins (a condition referred to as a pseudophlebitic pattern by some authors), which manifest as abnormal enhancing tubular structures or flow voids within the cortical sulci with no true nidus within the brain parenchyma (Fig 10).

Hypoattenuation of the white matter at CT or hyperintense T2 signal at MR imaging indicates venous congestion or infarction, which may eventually lead to venous hemorrhage. Focal enhancement of these areas may also be observed as a sign of chronic venous ischemia. Curvilinear subcortical calcifications can be seen at CT in patients with long-standing cortical venous reflux, possibly due to chronic venous congestion (42,43). However, cross-sectional imaging alone is often insufficient to pinpoint the location of a dural AVF. Dynamic studies with MR angiography, CT angiography, or digital subtraction angiography (the standard of reference) will demonstrate early venous filling, the contribution from external carotid artery branches (rather than pial vessels), and shunt location. Treatment is mandatory for malignant dural AVFs due to their poor natural history if left untreated.

## AVF màng cứng

AVM màng cứng là các kết nối bất thường giữa các động mạch có thể nuôi một cách bình thường màng não, xương hoặc cơ nhưng không phải cho não, và các tiểu tĩnh mạch nhỏ trong màng cứng. Chúng chiếm 10-15% tất cả các shunt động tĩnh mạch nội sọ. Các đơn giản nhất để phân loại các tổn thương này là nhóm chúng thành nhóm có hay không có dòng hồi lưu tĩnh mạch vỏ. Nhóm không có hồi lưu tĩnh mạch là dò lành tính (Borden kiểu 1) hầu như không bao giờ dẫn đến khiếm khuyết thần kinh, còn nhóm có hồi lưu tĩnh mạch vỏ là dò ác tính (Borden kiểu 2 và 3). Dò động tĩnh mạch màng cứng ác tính thường có diễn tiến lâm sàng nặng, bao gồm xuất huyết nội sọ, động kinh, sa sút trí tuệ, thay đổi tri giác và các triệu chứng thần kinh khu trú không xuất huyết do xung huyết tĩnh mạch hoặc vỡ túi tĩnh mạch.
AVF màng cứng có hồi lưu tĩnh mạch vỏ sẽ có biểu hiện mạch máu bất thường ngoài nhu mô não và cần phải phân biệt với các shunt mạch máu khác.

**Điểm lưu ý.** Các dấu hiệu CT và MRI gồm dãn tĩnh mạch vỏ não (một tình trạng được xem như là dạng giả viêm tĩnh mạch theo một số tác giả), có biểu hiện là các trúc dạng ống bắt thuốc bất thường hoặc flow void trong các rãnh vỏ não kèm không có nidus thực sự trong nhu mô não (hình 10).

Giảm đậm độ chất trắng trên CT hoặc tăng tín hiệu T2W trên MRI chứng tỏ xung huyết tĩnh mạch hoặc nhồi máu, cuối cùng có thể dẫn đến xuất huyết tĩnh mạch. Bắt quang khu trú các vùng nảy cũng có thể được quan sát thấy là một dấu hiệu của thiếu máu tĩnh mạch mạn tính. Đóng vôi dưới vỏ dạng đường cong có thể thấy trên CT ở bệnh nhân có hồi lưu tĩnh mạch vỏ não kéo dài, có thể do xung huyết tĩnh mạch mạn tính. Tuy nhiên, hình ảnh cắt lớp đơn độc thường không đủ để định vị AVF màng cứng. Các khảo sát động với MRA , CTA hoặc DSA (tham chiếu chuẩn) sẽ cho thấy lấp đầy tĩnh mạch sớm, sự đóng góp của các nhánh động mạch cảnh ngoài (hơn là các mạch máu màng mềm) và vị trí shunt. Bắt buộc phải điều trị cho AVF màng cứng do diễn tiến tự nhiên kém nếu không điều trị.

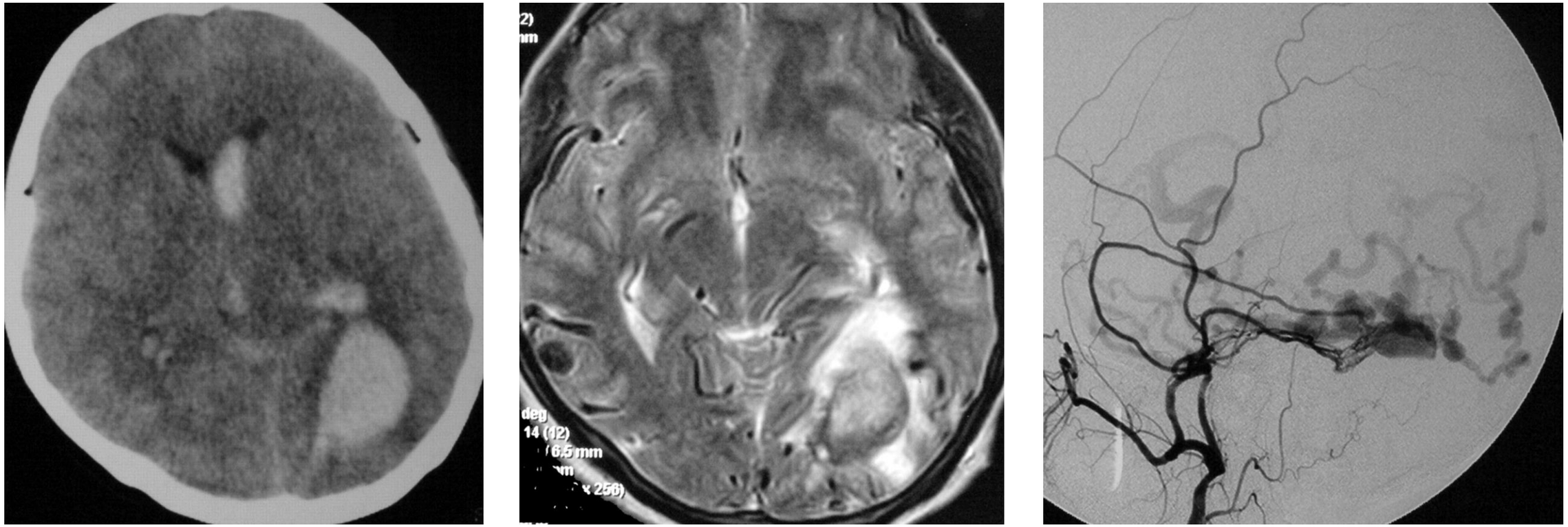


**Figure 10.** Borden type 2 dural AVF in a 45-year-old woman who presented with sudden loss of consciousness. (a) Axial unenhanced CT scan demonstrates a left temporo-occipital hematoma with intraventricular hemorrhage. (b) Axial T2-weighted MR image shows multiple flow void vascular structures along the cortical sulci of both occipital regions. There is white matter edema with T2 hyperintensity in the left occipital lobe, with evidence of a resolving hematoma. No nidus can be identified. (c) Left internal maxillary angiogram reveals a dural AVF in the left transverse sinus supplied by branches of the left middle meningeal artery. Note the associated thrombosis of the proximal and distal parts of the transverse sinus, creating an "isolated pouch" and thereby causing reflux from the shunt into the cortical veins.

**Hình 10:** AVF màng cứng Borden type 2 ở phụ nữ 45 tuổi bị mất tri giác đột ngột. (a) Axial CT không cản quang thấy máu tụ thái dương chẩm trái với xuất huyết trong não thất. (b) Axial T2w cho thấy nhiều cấu trúc fliod voids mạch máu dọc theo các rãnh vỏ não của vùng chẩm hai bên. Có phù chất trắng với tăng tín hiệu trên T2W ở thùy chẩm trái. Không thấy nidus. (c) Chụp động mạch hàm trong trái cho thấy AVF màng cứng ở xoang ngang trái được cấp máu bởi động mạch màng não giữa trái. Ghi nhận có huyết khối đi kèm của phần gần và phần xa xoang ngang, tạo thành một "túi riêng biệt" và vì vậy gây ra dòng ngược từ shunt vào các tĩnh mạch vỏ não.

## Moyamoya Disease

Moyamoya (Japanese for "puff of smoke") disease is an uncommon occlusive disease of unknown origin that classically involves the supraclinoid internal carotid arteries with relative sparing of the posterior fossa in the early stages (44). The term moyamoya syndrome is used in cases in which no underlying cause (atherosclerosis, Down syndrome, neurofibromatosis, sickle cell disease, or some other condition) can be identified. There is usually development of extensive tiny basal perforator collateral vessels (the moyamoya vessels), which have been described as having a puff-of-smoke appearance at cerebral angiography, and of transdural collateral vessels. Clinical presentations differ between pediatric and adult populations: Most children present with transient ischemic attack or cerebral infarctions (45), whereas approximately one-half of adults present with intracranial hemorrhage from rupture of the moyamoya collateral vessels (44,46).

Imaging clues at CT and MR imaging include the presence of tiny flow voids, commonly seen arising from the basal cisterns and extending into the basal ganglia or the thalamus. There is no true nidus embedded within the brain parenchyma and no dilated vessels (Fig 11) (47). Although the diagnosis can be suggested by the presence of bilateral supraclinoid internal carotid artery stenosis at MR angiography and CT angiography, cerebral angiography remains necessary for preoperative evaluation for the revascularization of moyamoya disease. The multitude of secondary collateral pathways (basal moyamoya perforator collateral vessels, transdural supply from the middle meningeal arteries to the convexity and through the ophthalmic artery to the anterior cerebral artery branches) can often be evaluated only with digital subtraction angiography due to their small size (48). Recent studies have shown that perfusion MR imaging and cerebrovascular reserve studies may be useful for preoperative triage and postoperative follow-up after revascularization surgery (49–51).

## Bệnh Moyamoya

Bệnh moyamoya (tiếng nhật nghĩa là "khói thuốc lá") là một bệnh lý tắc nghẽn ít gặp có nguồn gốc không rõ, về mặt kinh điển liên quan với các động mạch cảnh trong trên mấu giường yên, hố sau tương đối bình thường ở giai đoạn sớm. Thuật ngữ hội chứng moyamoya được dùng trong các trường hợp không thể xác định được nguyên nhân gốc (xơ vữa độngmạch, hội chứng Down, bệnh đa u sợi thần kinh, bệnh hồng cầu hình liềm hoặc một số bệnh khác). Thường có sự phát sinh rất nhiều mạch máu bàng hệ ở các nhánh xuyên vùng nền (các mạch máu moyamoya), đã được mô tả là hình ảnh khói thuốc lá trên hìnhchụp mạch máu não và các mạch máu bàng hệ xuyên màng cứng. Biểu hiện lâm sàng khác nhau giữa hai nhóm trẻ em và người lớn: hầu hết trẻ em có cơn thiếu máu thoáng qua hoặc nhồi máu não trong khi có một nửa số người lớn có xuất huyết nội sọ do vỡ các mạch máu bàng hệ moyamoya.

Manh mối hình ảnh học trên CT và MRI gồm sự hiện diện của nhiều tín hiệu flow voids thường thấy xuất phát từ bể nền và lan vào hạch nền hoặc đồi thị. Không có nidus thực sự nằm trong nhu mô não và không có dãn mạch máu (hình 11). Mặc dầu chẩn đoán có thể gợi ý bằng sự hiện diện của hẹp động mạch cảnh trong trên mấu giường yên hai bên trên hình chụp mạch CT và MR, nhưng chụp mạch máu vẫn còn cần thiết để đánh giá trước phẫu thuật cho việc tái tạo mạch máu của bệnh moyamoya. Tập hợp các đường bàng hệ thứ phát (các mạch máu bàng hệ moyamoya nhánh xuyên hạch nền, cấp máu xuyên màng cứng từ động mạch màng não giữa đến lối não và thông qua động mạch mắt đến các nhánh động mạch não trước) thường có thể được đánh giá chỉ bằng chụp DSA do kích thước nhỏ. Các nghiên cứu mới đây đã chứng minh rằng hình ảnh MR tưới máu và các khảo sát bảo tồn mạch máu não có thể chọn lựa trước phẫu thuật và theo dõi sau phẫu thuật sau khi phẫu thuật tái tạo mạch máu.

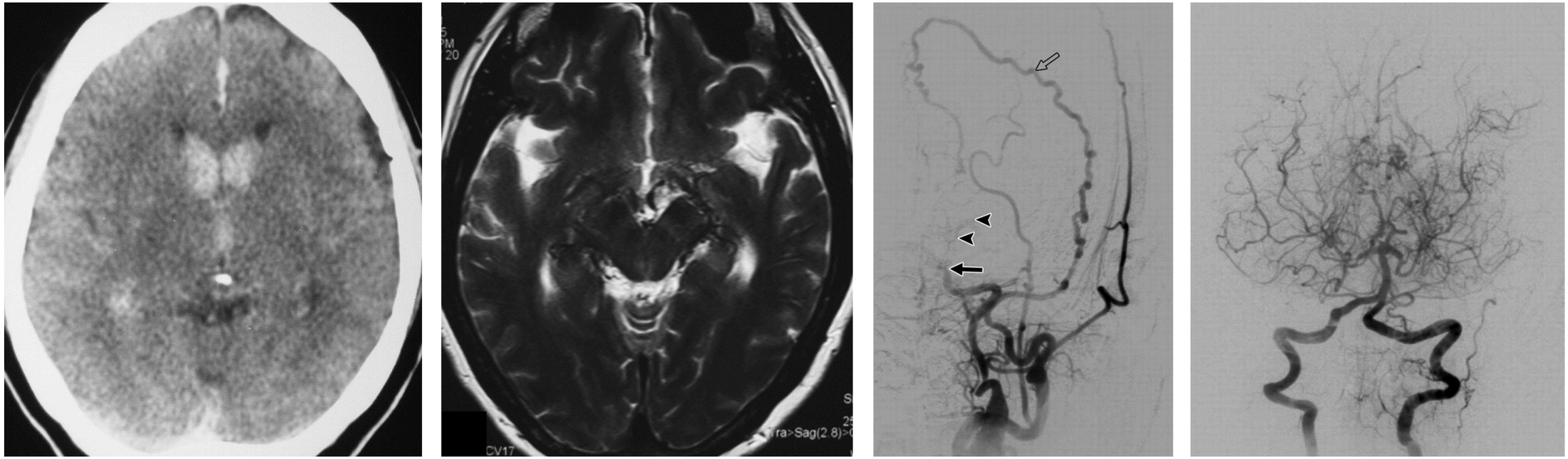

**a.** **b.** **c.** **d.**

**Figure 11.** Moyamoya disease in a 28-year-old woman who had experienced two episodes of recurrent intracranial hemorrhage. (a) Axial CT scan demonstrates intraventricular hemorrhage. (b) Axial T2-weighted MR image shows tiny flow voids within the perimesencephalic cistern and surrounding the midbrain. No nidus is seen. (c) Anteroposterior left common carotid angiogram reveals occlusion of the supraclinoid internal carotid artery (solid arrow) with tiny perforator collateral vessels (arrowheads). Transdural collateral supply from the middle meningeal artery is also noted (open arrow). (d) Anteroposterior left vertebral angiogram shows bilateral involvement of the PCAs, which together with the relative lack of puff-of-smoke collateral vessels suggests a later disease stage.

**Hình 11:** Bệnh moyamoya ở nữ 28 tuổi trải qua hai đợt xuất huyết nội sọ tái phát. (a) Axial CT cho thấy xuất huyết trong não thất. (b) Axial T2W thấy rất nhiều flow voids trong bể quanh gian não và quanh não giữa. Không thấy nidus. (c) Hình chụp động mạch cảnh trong thế trước sau thấy tắc động mạch cảnh trong trên mấu giường yên (mũi tên đặc) với rất nhiều mạch máu bàng hệ nhánh xuyên (đầu mũi tên). Cùng ghi nhận có cấp máu bàng hệ xuyên màng cứng từ động mạch màng não giữa (mũi tên hở). (d). Chụp động mạch cột sống trước sau cho thấy có liên quan các động mạch não sau, cùng với việc không có mạch máu bàng hệ hình khói thuốc lá gợi ý bệnh ở giai đoạn sau.

## Imaging of Brain AVMs: What the Clinician Needs to Know

After the diagnosis of a true brain AVM has been made, certain questions must be answered that are related to the anticipated risk of neurologic deficits (both hemorrhagic and nonhemorrhagic) and the anticipated risk associated with treatment. Among the complications associated with a brain AVM, intracranial hemorrhage is the most feared. Therefore, many different studies have sought to determine which factors are associated with a higher risk of future hemorrhage. The features summarized in Table 1 have been identified as being related to a higher risk of future hemorrhage and nonhemorrhagic neurologic deficits (52–55), and as such are important for the clinician to know.

**Table 1. Imaging Features Associated with Risk of Future Hemorrhage and Nonhemorrhagic Neurologic Deficits**

| |
|---|
| Risk of future hemorrhage |
| Previous hemorrhage |
| Intranidal aneurysms |
| Venous stenosis or ectasia (pouches) |
| Deep venous drainage |
| Single venous drainage |
| Deep or posterior fossa locations |
| Risk of nonhemorrhagic neurologic deficits |
| High-flow shunt |
| Venous congestion or outflow obstruction |
| Long pial course of draining vein |
| Perifocal or perinidal gliosis |
| Mass effect or hydrocephalus |
| Arterial steal |



## Hình ảnh AVM não: các bác sĩ lâm sang cần biết điều gì

Sau khi đưa ra chẩn đoán AVM não thực sự, cần phải trả lời một  số câu hỏi liên quan với các nguy cơ khiếm khuyết thần kinh biết trước (cả xuất huyết và không xuất huyết) và các yếu tố báo trước liên quan với điều trị. Trong số các biến chứng liên quan với AVM não xuất huyết nội sọ là đáng sợ nhất. Vì vậy, nhiều nghiên cứu khác nhau đã tỉm cách xác định các yếu tồ liên quan với nguy cơ cao xuất huyết trong tương lai. Các đặc điểm được tóm tắt ở bảng 1 đã xác định các nguy cơ liên quan của xuất huyết và khiếm khuyết thần kinh trong tương lai, và các yếu tố đó quan trọng mà bác sĩ lâm sàng cần biết.

**Bảng 1. Các đặc điểm hình ảnh liên quan với nguy cơ xuất huyết và khiếm khuyết thần kinh trong tương lai**

| |
|---|
| Nguy cơ xuất huyết trong tương lai |
| • Xuất huyết trước đây |
| • Phình mạch trong nidus |
| • Hẹp tĩnh mạch hoặc dãn (túi) |
| • Dẫn lưu tĩnh mạch sâu |
| • Dẫn lưu chỉ một tĩnh mạch đơn độc |
| • Vị trí sâu hoặc hố sau |
| Nguy cơ khiếm khuyết thần kinh không xuất huyết |
| • Shunt dòng chảy cao |
| • Xung huyết tĩnh mạch hoặc tắc dòng ra |
| • Đường di của tĩnh mạch dẫn lưu màng mềm dai |
| • Tăng sinh thần kinh đệm xung quanh ổ hoặc quanh nidus |
| • Hiệu ứng choán chỗ hoặc não úng thủy |
| • Cướp máu động mạch. |

**a.**

**b.**

**Figure 12.** Spetzler-Martin grade 3 thalamic brain AVM with an intranidal aneurysm in a 4-year-old girl who presented with recurrent intracranial hemorrhage. (a) Axial T2-weighted MR image reveals a tangle of abnormal vessels at the left thalamus, compatible with a nidus. There is a surrounding area of T2 hyperintensity with a hypointense rim, findings that are suggestive of previous hemorrhage. Note also the round flow void structure at the posterolateral aspect of the nidus, possibly representing an intranidal aneurysm. (b) Lateral left vertebral angiogram demonstrates supply to the brain AVM nidus from the thalamoperforator vessels and left posterior choroidal arteries. Note the early filling of a small intranidal aneurysm (arrow).

**Hình 12:** AVM đồi thị Spetzler-Martin độ 3 có phình mạch trong nidus ở bé gái 4 tuổi xuất huyết nội sọ tái đi tái lại. (a) Axial T2W thấy một đám mạch máu bất thường ở đồi thị trái, tương ứng với nidus. Có vùng xung quanh tăng tín hiệu trên T2W với viền tín hiệu thấp, dấu hiệu gợi ý xuất huyết trước đây. Cũng ghi nhận cấu trúc flow void tròn ở phía sau bên của nidus, khả năng là một phình mạch trong nidus. (b) Hình chụp động mạch cột sống trái nghiêng cho thấy cấp máu đến nidus AVM từ các mạch máu xuyên đồi thị và động mạch mạch mạc sau trái. Ghi nhận lấp đầy thuốc cản quang sớm của một phình mạch nhỏ trong nidus (mũi tên).

In a patient with a brain AVM who presents with acute bleeding, the most important finding that must be urgently communicated to the attending clinician (apart from life-threatening findings such as midline shift or herniation) is the presence of intranidal aneurysms or venous pouches (Figs 3, 12), due to the higher risk of early recurrent hemorrhage.

Ở các bệnh nhân AVM não có chảy máu cấp, dấu hiệu quan trọng nhất cần liên lạc khẩn với bác sĩ lâm sàng (ngoài các dấu hiệu đe dọa tính mạng như đẩy đường giữa hoặc thoát vị) là sự hiện diện của phình mạch trong nidus hoặc túi tĩnh mạch (hình 3, 12) do nguy cơ cao xuất huyết tái phát sớm.

Because previous hemorrhage is the most important and consistent predictor of future hemorrhage, in the setting of an incidentally discovered brain AVM, one must first distinguish brain AVMs that have bled from those that have not bled, which in most instances is possible with a review of clinical history. Gradient-echo T2-weighted sequences, which are highly sensitive for the depiction of signs of old hemorrhage, may help identify those exceedingly rare asymptomatic patients with a subclinical hemorrhage.

Vì xuất huyết trước đây là yếu tố dự báo chắc chắn và quan trọng nhất của xuất huyết trong tương lai, trong trường hợp AVM não được phát hiện tình cờ, trước hết cần phải phân biệt AVM não có chảy máu với AVM não không chảy máu, mà trong hầu hết các trường hợp có thể xem lại bệnh sử lâm sàng. Chuỗi xung GRE T2W nhạy cao trong việc mô tả các dấu hiệu xuất huyết cũ, có thể giúp nhận ra được xuất huyết dưới lâm sang ở những bệnh nhân không có triệu chứng nhưng cực kỳ hiếm.

**Teaching Point:** In addition, specific angioarchitectural weak points must be included in an imaging report (56–58), since they may increase the risk of future hemorrhage. Intranidal aneurysms, venous ectasias (59), venous stenosis (57), deep venous drainage, single venous drainage, and posterior fossa locations all constitute angioarchitectural weak points.

**Điểm lưu ý:** Ngoài ra, cầu phải đưa vào trong kết quả đọc các điểm yếu về cấu trúc mạch đặc hiệu, vì chúng có thể làm tăng nguy cơ xuất huyết trong tương lai. Phình mạch trong nidus, túi dãn tĩnh mạch, hẹp tĩnh mạch, dẫn lưu tĩnh mạch sâu, chỉ dẫn lưu một tĩnh mạch và vị trí hố sau hợp thành các điểm yếu cấu trúc mạch.

Advanced age and male gender (60) may also increase the risk of hemorrhage. Although this principle has not been proved with randomized prospective trials, we have used it in our practice for over 20 years and have been able to show an improved outcome at follow-up compared with natural history (61).

Tuổi cao và phái nam cũng có thể làm tăng nguy cơ xuất huyết. Mặc dù nguyên tắc này không được chứng minh trong các nghiên cứu tiền cứu ngẫu nhiên, chúng tôi đã sử dụng nó trên thực tế lâm sàng trong 20 năm qua và có thể đã cho thấy kết quả cải thiện trên những trường hợp theo dõi so với diễn tiến tự nhiên.

However, treatment may be indicated in AVMs that have not bled and do not demonstrate angioarchitectural points of weakness. Among these, a high-flow shunt can lead to psychomotor developmental retardation and cardiac insufficiency in childhood and, when present in older patients, can lead to dementia and therefore indicate treatment (62), which is aimed at reducing the arteriovenous shunt volume. Venous congestion due to high input (fistulous lesions) (Fig 13) or reduced outflow (secondary stenosis of the outflow pattern) can be associated with cognitive decline or epilepsy; therefore, treatment aimed at reducing the arteriovenous shunt volume is merited (63). Even if signs of venous

Tuy nhiên, điều trị có thể được chỉ định trong AVM không chảy máu và không cho thấy các điểm yếu cấu trúc mạch. Trong số đó, shunt dòng chảy cao có thể dẫn đến chậm phát triển tâm thần vận động và suy tim ở trẻ em, khi hiện diện ở người lớn có thể dẫn đến sa sút trí tuệ và vì vậy có chỉ định điều trị với mục đích làm giảm thể tích shunt động tĩnh mạch. Xung huyết tĩnh mạch do dòng vào cao (tổn thương dò) (hình 13) hoặc giảm dòng ra (hẹp thứ phát của dạng dòng ra ) có thể liên quan với suy giảm nhận thức hoặc động kinh; vì vậy, điều trị hướng đến việc làm giảm thể tích shunt động tĩnh mạch là cần thiết. Ngay cả nếu không có các dấu hiệu xung huyết tĩnh mạch, đường đi tĩnh mạch dẫn lưu màng mềm dài có thể chỉ

congestion are not present, a long pial course of the draining vein may indicate that venous drainage restriction is present over a large area, increasing the risk of venous congestion and subsequent epilepsy. Conversely, a short vein that drains almost directly into a dural sinus is unlikely to interfere with normal brain drainage. If a patient with this kind of angioarchitecture also has epilepsy, MR images should be scrutinized for signs of perinidal gliosis. In the former case (an epileptic patient harboring an AVM with a long pial draining vein), endovascular treatment is warranted to reduce interference with normal brain drainage and is likely to reduce seizure frequency or severity; in the latter case (epilepsy following perinidal gliosis), endovascular therapies are unlikely to change seizure frequency or severity. Mass effect is a rare patho-mechanism that may result from large venous ectasias or the compression of critical structures by the nidus proper and may lead to epilepsy, neurologic deficits, and even hydrocephalus (20). Arterial steal has been associated with clinical findings (eg, migraine and focal neurologic symptoms) that are most often transitory in nature (64). With the advent of new imaging modalities such as functional MR imaging and perfusion-weighted MR imaging, it is now possible to determine whether a patient's symptoms can be attributed to a true steal that can be treated by endovascular means with the aim of reducing the shunt volume if the symptoms are disabling.

ra rằng hạn chế dẫn lưu tĩnh mạch hiện diện qua một vùng lớn, làm tăng nguy cơ xung huyết tĩnh mạch và dẫn đến động kinh. Ngược lại, tĩnh mạch ngắn hầu như luôn luôn dẫn lưu trực tiếp vào xoang màng cứng có lẽ không ảnh hưởng đến dẫn lưu não bình thường. Nếu bệnh nhân có loại cấu trúc mạch này mà cũng có động kinh, thì hình ảnh MRI cần phải xem xét đến tăng sinh thần kinh đệm xung quanh nidus. Trong trường hợp đầu (bệnh nhân động kinh có AVM với tĩnh mạch dẫn lưu màng mềm dài), việc điều trị nội mạch bảo đảm để làm giảm sự cản trở dẫn lưu não bình thường và có lẽ để làm giảm tần số hoặc độ nặng động kinh; trong trường hợp sau (động kinh sau khi có tăng sinh thần kinh đệm quanh nidus), điều trị nội mạch có lẽ không làm thay đổi tần số và độ nặng của động kinh. Hiệu ứng choán chỗ là một cơ chế bệnh học hiếm gặp, có thể do dãn các tĩnh mạch lớn hoặc chèn ép các cấu trúc quan trọng bởi nidus và có thể dẫn đến động kinh, khiếm khuyết thần kinh và thậm chí não úng thủy. Cướp máu động mạch liên quan với các dấu hiệu lâm sàng (chẳng hạn, migraine và các triệu chứng thần kinh khu trú), thường chỉ có tính chất thoáng qua. Với sự đạt được của các phương pháp hình ảnh mới như MRI chức năng và hình ảnh tưới máu, hiện nay có thể xác định được các triệu chứng có thể được cho là do cướp máu thực sự hay không, điều đó có thể được điều trị bằng nội mạch với mục tiêu làm giảm thể tích shunt nếu triệu chứng không giảm.

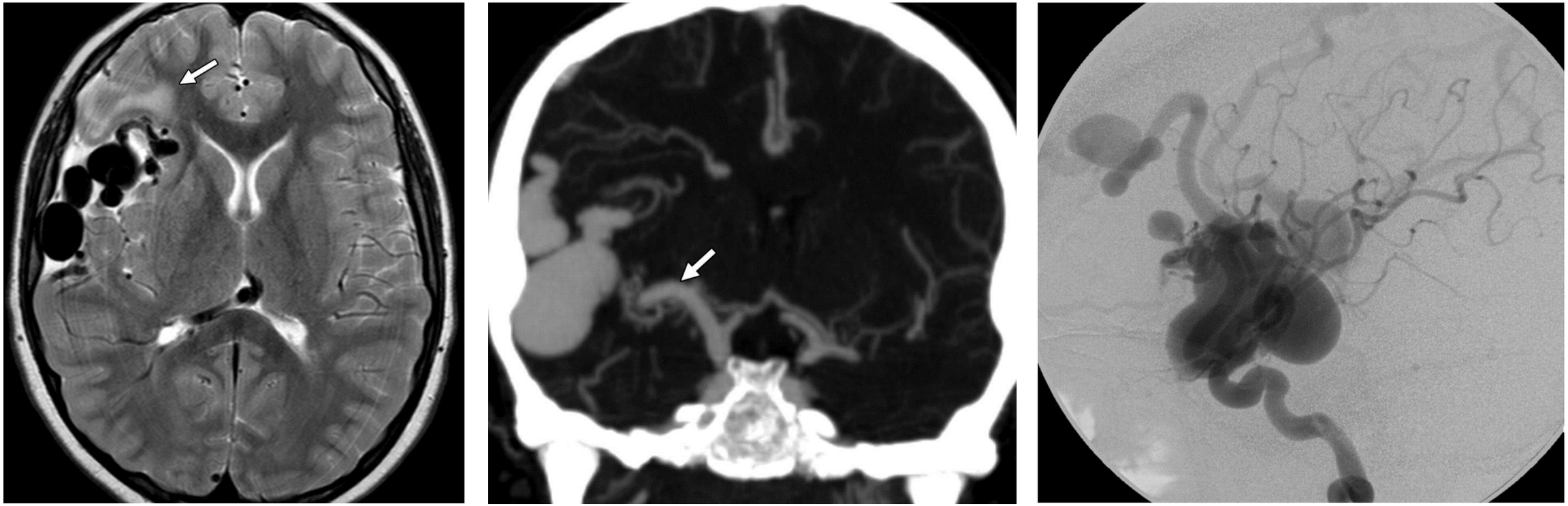

**a.** **b.** **c.**

**Figure 10.** Pial AVF with venous pouches and venous congestion in a 7-year-old boy who presented with headaches. The patient had a family history of nosebleeds and mucosal telangiectasias suggestive of hereditary hemorrhagic telangiectasia. (a, b) Axial T2- weighted MR image (a) and coronal CT angiogram (b) reveal large, dilated vascular structures in the right perisylvian region suggestive of venous pouches, with enlargement of the right MCA relative to the left side (arrow in b) and no identifiable nidus, findings that are compatible with a pial AVF. The hyperintense T2 signal of the white matter at the right frontal lobe (arrow in a) is suggestive of venous congestion. (c) Lateral right internal carotid angiogram reveals a high-flow fistula between an MCA branch and large venous pouches.

**Hình 13:** AVF màng mềm có các túi tĩnh mạch và xung huyết tĩnh mạch ở bé trai 7 tuổi bị đau đầu. Bệnh nhân có bệnh sử gia đình chảy máu mũi và giãn mao mạch ở niêm mạc gợi ý dãn mao mạch xuất huyết di truyền. (a, b) Axial T2W (a) và chụp mạch Coronal CT (b) thấy cấu trúc mạch máu dãn, lớn trong vùng quanh rãnh sylvien hải gợi ý túi tĩnh mạch kèm lớn động mạch não giữa phải so với bên trái (mũi tên ở b) và không thấy nidus, các dấu hiệu phù hợp với AVF màng mềm. Tăng tín hiệu trên T2W ở chất trắng thùy trán phải (mũi tên ở a) gợi ý xung huyết tĩnh mạch. (c) Hình chụp động mạch cảnh trong thế nghiêng thấy dò dòng chảy cao giữa nhánh động mạch não giữa và các túi tĩnh mạch lớn.

## Treatment Options

Apart from conservative management, there are three treatment options for brain AVMs: surgery, endovascular embolization, or radiosurgery. Each modality has its own strengths and limitations, and a multimodality approach is most commonly used (12,65). There are certain imaging and clinical features that are important in determining the safest and most effective treatment modality. Surgery can provide a rapid cure in suitable cases; however, the complication rate depends largely on the Spetzler-Martin grade: The higher (or lower) the grade, the higher (or lower) the complication rate. Therefore, patients with smaller and cortical-based brain AVMs are likely to benefit most from surgical resection (Fig 14) (66,67). Endovascular embolization is another treatment option that can be used to quickly eliminate angiographic risk factors. There are no real contraindications for endovascular therapy; however, the cure rate with embolization alone is relatively low (~10%–20%), except in high-flow pial AVFs or small lesions (68–70). Table 2 summarizes those angioarchitectural features that may be less amenable to endovascular management and radiosurgery. Radiosurgery has a high cure rate with relatively low complication rates. However, its major limitation is that radiation is slow to take effect; it may be up to 2 years before any shrinkage of the brain AVM is seen. Therefore, radiosurgery may not be well suited for the treatment of brain AVMs with angiographic risk factors for future hemorrhage. Lesions with a volume greater than 12 mL are associated with lower cure rates and higher complication rates. Because of the radiation effects, radiosurgery must be used with caution in pediatric patients (12,71). Conservative management is typically used when the risk posed by treatment is too high, such as in large brain AVMs or in asymptomatic patients who are believed to have a low risk of future hemorrhage. In cases of large brain AVMs that involve one or more of the aforementioned risk factors, partial targeted embolization has been shown to be beneficial in preventing future hemorrhage (7,58,61).

## Chọn lựa điều trị

Ngoài việc xử trí bảo tồn, có ba chọn lựa điều trị cho AVM não: phẫu thuật, thuyên tắc nội mạch và xạ phẫu. Mỗi phương pháp có độ mạnh và giới hạn riêng và tiếp cận đa mô thức thường được sử dụng nhất. Có một số đặc điểm hình ảnh và lâm sàng quan trọng trong việc quyết định phương pháp điều trị hiệu quả nhất và an toàn nhất. Phẫu thuật có thể chữa khỏi nhanh trong các trường hợp thích hợp; tuy nhiên, tỉ lệ biến chứng phụ thuộc phần lớn vào độ Spetzler- Martin: độ càng cao (hoặc thấp) thì tỉ lệ biến chứng càng cao (hoặc thấp). Vì vậy, các bệnh nhân có AVM não nhỏ hơn có lẽ tốt nhất là phẫu thuật cắt bỏ (hình14). Thuyên tắc nội mạch là một lựa chọn điều trị khác có thể dùng để loại bỏ nhanh các yếu tố nguy cơ trên chụp mạch máu. Không có chống chỉ định thực sự cho điều trị nội mạch; tuy nhiên, tỉ lệ chữa khỏi chỉ với thuyên tắc mạch đơn độc tương đối thấp (~ 10-20%), ngoại trừ AVF màng mềm dòng chảy cao hoặc các tổn thương nhỏ. Bảng 2 tóm tắt các đặc điểm cấu trúc mạch máu này có thể ít tuân thủ cho điều trị nội mạch và xạ phẫu. Xạ phẫu có tỉ lệ chữa lành cao với tỉ lệ biến chứng tương đối thấp. Tuy nhiên, giới hạn chủ yếu của nó là xạ chậm có tác dụng, có thể đến 2 năm trước khi thấy AVM co lại. Vì vậy, xạ phẫu không thích hợp lắm để điều trị AVM não có các yếu tố nguy cơ trên chụp mạch đối với xuất huyết trong tương lai. Các tổn thương có thể tích trên 12ml liên quan với tỉ lệ chữa lành thấp hơn và tỉ lệ biến chứng cao hơn. Vì hiệu ứng tia xạ, xạ phẫu cần phải lưu ý khi sử dụng ở trẻ em. Điều trị bảo tồn thường được dùng khi nguy cơ do điều trị quá cao, như các AVM não lớn hoặc ở các bệnh nhân không có triệu chứng mà tin chắc là có nguy cơ xuất huyết thấp. Trong trường hợp AVM não lớn liên quan với một hoặc nhiều hơn các yếu tố nguy cơ đã đề cập trên, việc thuyên tắc mạch một phần hướng đến mục tiêu đã được chứng minh là có ích trong việc ngăn ngừa xuất huyết trong tương lai.

**a.**

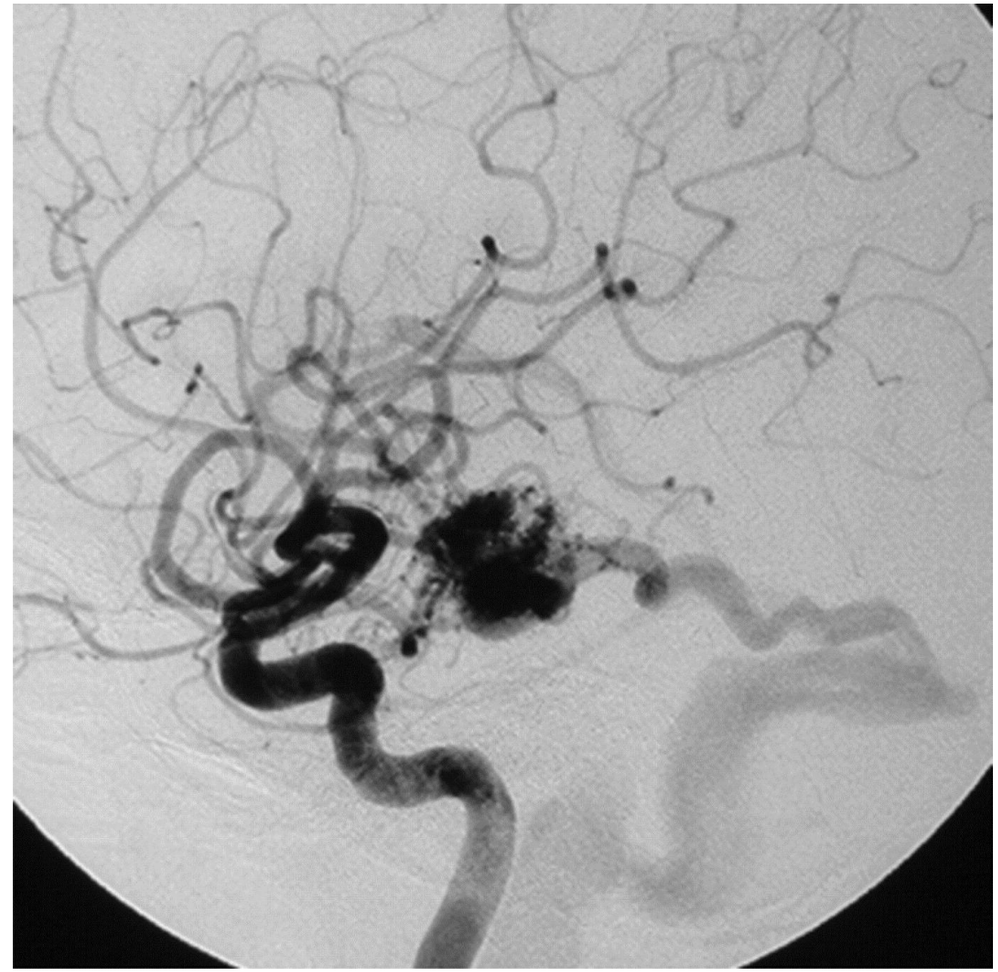

**b.**

Spetzler-Martin grade 1 temporal brain AVM in a 15-year-old boy who presented with sudden onset of headaches followed by seizures. (a) Axial CT scan reveals a small hyperattenuating lesion in the right temporal lobe, compatible with a small intraparenchymal hematoma. (b) Lateral right internal carotid angiogram demonstrates a small (<3-cm) brain AVM supplied mainly by the temporal branches of the right MCA, with superficial drainage into the right vein of Labbe.

**Hình 14:** AVM não thái dương Spetzler- Martin grade 1 ở bé trai 15 tuổi có đă đầu đột ngột sau đó động kinh. (a) Axial CT thấy tổn thương tăng đậm độ nhỏ ở thùy thái dương phải, phù hợp với máu tụ trong nhu mô nhỏ. (b) Chụp động mạch cảnh trong phải thế nghiêng thấy một SVM nhỏ (<3cm) được cấp máu chủ yếu bởi nhánh thái dương của động mạch não giữa phải, với dẫn lưu nông vào tĩnh mạch Labbe phải.

**Table 2.** Angioarchitectural Features with Associated Risks at Endovascular Treatment or Radiosurgery for Brain AVMs

| Angioarchitectural Feature | Associated Risks at Endovascular Treatment | Associated Risks at Radiosurgery |
|---|---|---|
| Arterial | | |
| Flow-related aneurysm | Higher risk of intraprocedural hemorrhage | . . . |
| Indirect arterial feeder vessels (en passage type) | Short security margin for reflux | . . . |
| Multiple small feeding arteries | Small chance of complete cure | . . . |
| Nidal | | |
| Multiple compartments | Smaller chance of cure | . . . |
| Size larger than 12 mL | . . . | Smaller chance of cure |
| Venous | | |
| Venous stenosis | Higher risk of complications if embolic agent migrates | . . . |
| Other | | |
| Young patient age | . . . | Increased chance of secondary malignancy |
| Risk factors for future hemorrhage (see Table 1) | . . . | Possible hemorrhage while radiation takes effect |

**Bảng 2.** Các đặc điểm cấu trúc mạch máu với các nguy cơ liên quan trên điều trị nội mạch hoặc xạ phẫu đối với AVM não

| Đặc điểm cấu trúc mạch máu | Nguy cơ liên quan trên điều trị nội mạch | Nguy cơ liên quan trên xạ phẫu |
|---|---|---|
| Động mạch | | |
| Phình mạch liên quan dòng chảy | Nguy cơ xuất huyết trong thủ thuật cao hơn | … |
| Động mạch nuôi gián tiếp | Giới hạn an toàn ngắn cho dòng ngược | … |
| Nhiều động mạch nuôi nhỏ | Cơ hội chữa lành hoàn toàn nhỏ | … |
| Nidus | | |
| Nhiều khoang | Cơ hội chữa lành nhỏ | … |
| Kích thước lớn hơn 12ml | … | Cơ hội chữa lành nhỏ |
| Tĩnh mạch | | |
| Hẹp tĩnh mạch | Nguy cơ biến chứng cao hơn nếu tác nhân thuyên tắc di trú | … |
| Khác | | |
| Tuổi bệnh nhân trẻ | … | Nguy cơ ác tính thứ phát tăng |
| Các yếu tố nguy cơ chảy máu (xem Bảng 1) | … | Có thể xuất huyết trong khi tia xạ có tác dụng |

## Summary

We have described the classic imaging features of brain AVMs, as well as vascular brain lesions that can mimic brain AVMs. Because the natural history and treatment options differ among these mimics, it is crucial that the radiologist be able to differentiate them from a typical brain AVM. In addition, we have discussed the most important questions to be answered when a radiologist encounters a brain AVM, including whether risk factors for future hemorrhage or nonhemorrhagic deficits are present. We have also described imaging features that can help predict the risks associated with each treatment option, thereby helping clinicians make decisions regarding the management of these lesions.

## TÓM LẠI

Chúng tôi đã nêu lên các đặc điểm hình ảnh học của AVM kinh điển cũng như các tổn thương mạch máu có thể giống AVM. Vì bệnh sử tự nhiên và các lựa chọn điều trị khác nhau theo các kiểu giống nhau này, điều quan trọng là các bác sĩ X quang phải phân biệt được chúng với các AVM não điển hình. Ngoài ra, chúng tôi cũng bàn luận đến các câu hỏi quan trọng nhất để trả lời được khi bác sĩ X quang gặp AVM não, gồm có hay không có các yếu tố nguy cơ xuất huyết hoặc các khiếm khyết thần kinh không xuất huyết. Chúng tôi cũng nêu lên các đặc điểm hình ảnh có thể giúp dự báo các nguy cơ liên quan với mỗi lựa chọn điều trị, vì vậy giúp bác sĩ lâm sàng đưa ra quyết định điều trị cho các tổn thương này.

## References


1. Chaloupka JC, Huddle DC. Classifiation of vascular malformations of the central nervous system. Neuroimaging Clin N Am 1998;8(2):295–321.
2. Wagner BJ, Richardson KJ, Moran AM, Carrier DA. Intracranial vascular malformations. Semin Ultrasound CT MR 1995;16(3):253–268.
3. Zabramski JM, Henn JS, Coons S. Pathology of cerebral vascular malformations. Neurosurg Clin N Am 1999;10(3):395–410.
4. Lasjaunias PL, Landrieu P, Rodesch G, et al. Cerebral proliferative angiopathy: clinical and angiographic description of an entity different from cerebral AVMs. Stroke 2008;39(3):878–885.
5. Hoh BL, Putman CM, Budzik RF, Ogilvy CS. Surgical and endovascular flw disconnection of intracranial pial single-channel arteriovenous fitulae. Neurosurgery 2001;49(6):1351–1363; discussion 1363–1364.
6. Lasjaunias P, Manelfe C, Chiu M. Angiographic architecture of intracranial vascular malformations and fitulas: pretherapeutic aspects. Neurosurg Rev 1986;9(4):253–263.
7. Berenstein A, Lasjaunias P, terBrugge KG. Surgical neuroangiography. 2.1. Clinical and endovascular treatment aspects in adults. 2nd ed. Berlin: Springer, 2004.
8. Friedlander RM. Clinical practice: arteriovenous malformations of the brain. N Engl J Med 2007;356 (26):2704–2712.
9. Kakino S, Ogasawara K, Kubo Y, Ogawa A. Spontaneous pial single-channel arteriovenous fitulae with angiographically occult small feeding arteries: case report. Surg Neurol 2008;69(2):187–190; discussion 191.
10. Weon YC, Yoshida Y, Sachet M, et al. Supratentorial cerebral arteriovenous fitulas (AVFs) in children: review of 41 cases with 63 non choroidal single-hole AVFs. Acta Neurochir (Wien) 2005;147(1):17–31; discussion 31.
11. Choi JH, Mohr JP. Brain arteriovenous malformations in adults. Lancet Neurol 2005;4(5):299–308.
12. Söderman M, Andersson T, Karlsson B, Wallace MC, Edner G. Management of patients with brain arteriovenous malformations. Eur J Radiol 2003;46(3):195–205.
13. Griffihs PD, Hoggard N, Warren DJ, Wilkinson ID, Anderson B, Romanowski CA. Brain arteriovenous malformations: assessment with dynamic MR digital subtraction angiography. AJNR Am J Neuroradiol 2000;21(10):1892–1899.
14. Krings T, Hans F. New developments in MRA: time-resolved MRA. Neuroradiology 2004;46(suppl 2):s214–s222.
15. Reinacher P, Reinges MH, Simon VA, Hans FJ, Krings T. Dynamic 3-D contrast-enhanced angiography of cerebral tumours and vascular malformations. Eur Radiol 2007;17(suppl 6):F52–F62.
16. Krings T, Geibprasert S, Luo CB, Bhattacharya JJ, Alvarez H, Lasjaunias P. Segmental neurovascular syndromes in children. Neuroimaging Clin N Am 2007;17(2):245–258.
17. Bhattacharya JJ, Luo CB, Suh DC, Alvarez H, Rodesch G, Lasjaunias P. Wyburn-Mason or BonnetDechaume-Blanc as cerebrofacial arteriovenous metameric syndromes (CAMS): a new concept and a new classifiation. Intervent Neuroradiol 2001;7:5–17.
18. Luo C, Bhattacharya J, Ferreira M, Alvarez H, Rodesch G, Lasjaunias P. Cerebrofacial vascular disease. Orbit 2003;22(2):89–102.
19. Wong IY, Batista LL, Alvarez H, Lasjaunias PL. Craniofacial arteriovenous metameric syndrome (CAMS) 3: a transitional pattern between CAM 1 and 2 and spinal arteriovenous metameric syndromes. Neuroradiology 2003;45(9):611–615.
20. Geibprasert S, Pereira V, Krings T, Jiarakongmun P, Lasjaunias P, Pongpech S. Hydrocephalus in unruptured brain arteriovenous malformations: pathomechanical considerations, therapeutic implications, and clinical course. J Neurosurg 2009;110(3):500–507

21. Lasjaunias P, terBrugge KG, Berenstein A. Surgical neuroangiography: 3. Clinical and interventional aspects in children. 2nd ed. Berlin: Springer, 2006.
22. Effron L, Zakov ZN, Tomsak RL. Neovascular glaucoma as a complication of the Wyburn-Mason syndrome. J Clin Neuroophthalmol 1985;5(2):95–98.
23. Yasuhara T, Ikeda T, Koizumi K, Sawa H, Kinoshita S. Multiple cranial arteriovenous malformations in a child with eventual blindness in the affected eye. Am J Ophthalmol 1999;127(1):99–101.
24. Haw C, Sarma D, terBrugge K. Co-existence of mandibular arteriovenous malformation and cerebellar arteriovenous malformations: an example of cerebrofacial arteriovenous metameric syndrome type III. Intervent Neuroradiol 2003;9:71–74.
25. Chin LS, Raffel C, Gonzalez-Gomez I, Giannotta SL, McComb JG. Diffuse arteriovenous malformations: a clinical, radiological, and pathological description. Neurosurgery 1992;31(5):863–868; discussion 868–869.
26. Ducreux D, Meder JF, Fredy D, Bittoun J, Lasjaunias P. MR perfusion imaging in proliferative angiopathy. Neuroradiology 2004;46(2):105–112.
27. Ducreux D, Petit-Lacour MC, Marsot-Dupuch K, Bittoun J, Lasjaunias P. Functional MRI in symptomatic proliferative angiopathies. Neuroradiology 2002;44(11):883–892.
28. Pereira VM, Geibprasert S, Krings T, et al. Pathomechanisms of symptomatic developmental venous anomalies. Stroke 2008;39(12):3201–3215.
29. Lasjaunias P, Burrows P, Planet C. Developmental venous anomalies (DVA): the so-called venous angioma. Neurosurg Rev 1986;9(3):233–242.
30. Mullan S,Mojtahedi S,Johnson DL,Macdonald RL. Embryological basis of some aspects of cerebral vascular fitulas and malformations.J Neurosurg 1996;85(1):1–8
31. Saito Y, Kobayashi N. Cerebral venous angiomas: clinical evaluation and possible etiology. Radiology 1981;139(1):87–94.
32. Gümüs A, Yildirim SV, Kizilkiliç O, Cengiz N, Cemil T. Case report: seizures in a child caused by a large venous angioma. J Child Neurol 2007;22(6):787–789.
33. Aagaard BD, Song JK, Eskridge JM, Mayberg MR. Complex right hemisphere developmental venous anomaly associated with multiple facial hemangiomas: case report. J Neurosurg 1999;90(4):766–769.
34. Seiz M, Brockmann MA, Schneider UC, Woitzik J, Scharf J. Combination of a supratentorial venous anomaly and infratentorial developmental venous anomalies mimicking AV-malformation: a case report. Zentralbl Neurochir 2007;68(4):217–219.
35. Tomlinson FH, Rüfenacht DA, Sundt TM Jr, Nichols DA, Fode NC. Arteriovenous fitulas of the brain and the spinal cord. J Neurosurg 1993;79(1):16–27.
36. Krings T, Ozanne A, Chng SM, Alvarez H, Rodesch G, Lasjaunias PL. Neurovascular phenotypes in
hereditary haemorrhagic telangiectasia patients according to age: review of 50 consecutive patients aged 1 day-60 years. Neuroradiology 2005;47(10):711–720.
37. Newton TH, Cronqvist S. Involvement of dural arteries in intracranial arteriovenous malformations. Radiology 1969;93(5):1071–1078.
38. Kwon BJ, Han MH, Kang HS, Chang KH. MR imaging fidings of intracranial dural arteriovenous fitulas: relations with venous drainage patterns. AJNR Am J Neuroradiol 2005;26(10):2500–2507.
39. Willinsky R, Terbrugge K, Montanera W, Mikulis D, Wallace MC. Venous congestion: an MR fiding in dural arteriovenous malformations with cortical venous drainage. AJNR Am J Neuroradiol 1994;15(8):1501–1507.
40. Söderman M, Pavic L, Edner G, Holmin S, Andersson T. Natural history of dural arteriovenous shunts. Stroke 2008;39(6):1735–1739.
41. van Dijk JM, terBrugge KG, Willinsky RA, Wallace MC. Clinical course of cranial dural arteriovenous fitulas with long-term persistent cortical venous reflx. Stroke 2002;33(5):1233–1236.
42. Metoki T, Mugikura S, Higano S, et al. Subcortical calcifiation on CT in dural arteriovenous fitula with cortical venous reflx. AJNR Am J Neuroradiol 2006;27(5):1076–1078.

43. Yang MS, Chen CC, Cheng YY, Yeh DM, Lee SK, Tyan YS. Unilateral subcortical calcifiation: a manifestation of dural arteriovenous fitula. AJNR Am J Neuroradiol 2005;26(5):1149–1151.
44. Kuroda S, Houkin K. Moyamoya disease: current concepts and future perspectives. Lancet Neurol 2008;7(11):1056–1066.
45. Scott RM, Smith JL, Robertson RL, Madsen JR, Soriano SG, Rockoff MA. Long-term outcome in children with moyamoya syndrome after cranial revascularization by pial synangiosis. J Neurosurg 2004;100(2 suppl Pediatrics):142–149.
46. Kobayashi E, Saeki N, Oishi H, Hirai S, Yamaura A. Long-term natural history of hemorrhagic moyamoya disease in 42 patients. J Neurosurg 2000;93(6):976–980.
47. Fujisawa I, Asato R, Nishimura K, et al. Moyamoya disease: MR imaging. Radiology 1987;164(1):103–105.
48. Yamada I, Matsushima Y, Suzuki S. Moyamoya disease: diagnosis with three-dimensional time-of-flght MR angiography. Radiology 1992;184(3):773–778.
49. Lee SK, Kim DI, Jeong EK, et al. Postoperative evaluation of moyamoya disease with perfusionweighted MR imaging: initial experience. AJNR Am J Neuroradiol 2003;24(4):741–747.
50. Sakamoto S, Ohba S, Shibukawa M, Kiura Y, Arita K, Kurisu K. CT perfusion imaging for childhood
moyamoya disease before and after surgical revascularization. Acta Neurochir (Wien) 2006;148(1):77–81; discussion 81.
51. So Y, Lee HY, Kim SK, et al. Prediction of the clinical outcome of pediatric moyamoya disease with postoperative basal/acetazolamide stress brain perfusion SPECT after revascularization surgery. Stroke 2005;36(7):1485–1489.
52. Hernesniemi JA, Dashti R, Juvela S, Väärt K, Niemelä M, Laakso A. Natural history of brain arteriovenous malformations: a long-term follow-up study of risk of hemorrhage in 238 patients. Neurosurgery 2008;63(5):823–829; discussion 829–831.
53. Mast H, Young WL, Koennecke HC, et al. Risk of spontaneous haemorrhage after diagnosis of cerebral arteriovenous malformation. Lancet 1997;350 (9084):1065–1068.
54. Stapf C, Mast H, Sciacca RR, et al. Predictors of hemorrhage in patients with untreated brain arteriovenous malformation. Neurology 2006;66(9):1350–1355.
55. Yamada S, Takagi Y, Nozaki K, Kikuta K, Hashimoto N. Risk factors for subsequent hemorrhage in patients with cerebral arteriovenous malformations.
J Neurosurg 2007;107(5):965–972.
56. Alexander MJ, Tolbert ME. Targeting cerebral arteriovenous malformations for minimally invasive therapy. Neurosurgery 2006;59(5 suppl 3):S178–S183; discussion S3–S13.
57. Hademenos GJ, Massoud TF. Risk of intracranial arteriovenous malformation rupture due to venous drainage impairment: a theoretical analysis. Stroke 1996;27(6):1072–1083.
58. Mansmann U, Meisel J, Brock M, Rodesch G, Alvarez H, Lasjaunias P. Factors associated with intracranial hemorrhage in cases of cerebral arteriovenous malformation. Neurosurgery 2000;46(2):272–279; discussion 279–281.
59. Meisel HJ, Mansmann U, Alvarez H, Rodesch G, Brock M, Lasjaunias P. Cerebral arteriovenous malformations and associated aneurysms: analysis of 305 cases from a series of 662 patients. Neurosurgery 2000;46(4):793–800; discussion 800–802
60. Hofmeister C, Stapf C, Hartmann A, et al. Demographic, morphological, and clinical characteristics of 1289 patients with brain arteriovenous malformation. Stroke 2000;31(6):1307–1310.
61. Meisel HJ, Mansmann U, Alvarez H, Rodesch G, Brock M, Lasjaunias P. Effect of partial targeted Nbutyl-cyano-acrylate embolization in brain AVM. Acta Neurochir (Wien) 2002;144(9):879–887; discussion 888.

62. Krings T, Chng SM, Ozanne A, Alvarez H, Rodesch G, Lasjaunias PL. Hereditary hemorrhagic telangiectasia in children: endovascular treatment of neurovascular malformations: results in 31 patients. Neuroradiology 2005;47(12):946–954.
63. Alvarez H, Garcia Monaco R, Rodesch G, Sachet M, Krings T, Lasjaunias P. Vein of galen aneurysmal malformations. Neuroimaging Clin N Am 2007;17(2):189–206.
64. Monteiro JM, Rosas MJ, Correia AP, Vaz AR. Migraine and intracranial vascular malformations. Headache 1993;33(10):563–565.
65. Richling B, Killer M, Al-Schameri AR, Ritter L, Agic R, Krenn M. Therapy of brain arteriovenous malformations: multimodality treatment from a balanced standpoint. Neurosurgery 2006;59(5 suppl 3):S148–S157; discussion S3–S13.
66. Hamilton MG, Spetzler RF. The prospective application of a grading system for arteriovenous malformations. Neurosurgery 1994;34(1):2–6; discussion 6–7.
67. UCSF Brain Arteriovenous Malformation Study Project. Spetzler-Martin grade III arteriovenous malformations: surgical results and a modifiation of the grading scale. Neurosurgery 2003;52(4):740–748; discussion 748–749.
68. Andreou A, Ioannidis I, Lalloo S, Nickolaos N, Byrne JV. Endovascular treatment of intracranial microarteriovenous malformations. J Neurosurg 2008; 109(6):1091–1097.
69. Andreou A, Ioannidis I, Nasis N. Transarterial balloon-assisted glue embolization of high-flw arteriovenous fitulas. Neuroradiology 2008;50(3):267–272.
70. Yu SC, Chan MS, Lam JM, Tam PH, Poon WS. Complete obliteration of intracranial arteriovenous malformation with endovascular cyanoacrylate embolization: initial success and rate of permanent cure. AJNR Am J Neuroradiol 2004;25(7):1139–1143.
71. Pollock BE. Stereotactic radiosurgery for arteriovenous malformations. Neurosurg Clin N Am 1999; 10(2):281–290